

Curso de Medicina Veterinária

Relato de Caso

ACIDENTE VASCULAR ENCEFÁLICO E ERLIQUIOSE CONCOMITANTES EM UM CÃO DA RAÇA BOXER

CEREBROVASCULAR ACCIDENT AND CONCOMITANT EHRLICHIOSIS IN A BOXER BREED DOG

Fernanda Cristina Teixeira Pinto¹, Ivy Mayara de Moura Oliveira¹, Bidiah Mariano da Costa Neves²

1 Alunas do Curso de Medicina Veterinária

2 Professor do Curso de Medicina Veterinária

RESUMO

A erliquiose é uma doença infecto-contagiosa que acomete os cães, causada por bactérias do gênero *Ehrlichia*, sendo a principal, *Ehrlichia canis*. O Acidente Vascular Encefálico é causado por distúrbios isquêmicos ou hemorrágicos, afetando a função neurológica. Não é tão comum em cães quanto em humanos, porém observa-se um aumento de casos na população canina. Neste trabalho, é relatado o caso de um cão da raça boxer que apresentou prurido em face com hemiplegia lateral, cujo diagnóstico foi de AVE em concomitância com erliquiose. O animal foi tratado por vinte e um dias e apresentou melhora no quadro clínico. Foi observado que houve uma demora até a conclusão de que o prurido na região da face era um AVE e não um processo alérgico. Salientamos que há uma dificuldade no diagnóstico do AVE, pois não é uma afecção tão comum na clínica de pequenos animais e que devido a isto, destaca-se a importância da tomografia computadorizada como método de diagnóstico, técnica não muito acessível financeiramente. No entanto, os casos seriam diagnosticados em um curto prazo, tornando-se mais rápido o início do tratamento e melhora do prognóstico. Devido a alta incidência de casos da *Ehrlichia canis* no Brasil, é de suma importância o conhecimento sobre a mesma e sua prevenção, para obter-se a diminuição da incidência dos casos e para aumentar a qualidade de vida dos animais domésticos.

Palavras-Chave: Ehrlichia; AVE; canino.**ABSTRACT**

Ehrlichiosis is an infectious-contagious disease that affects dogs, caused by bacteria of the genus *Ehrlichia*, the main one being *Ehrlichia canis*. The Cerebral Vascular Accident - CVA is caused by ischemic or hemorrhagic vascular disorders, affecting the neurological function. It is not as common in dogs as it is in humans, but there is an increase in cases in the canine population. In this study, we report the case of a boxer dog that presented pruritus on the face with lateral hemiplegia, whose diagnosis was stroke in concomitance with ehrlichiosis. The animal was treated for twenty-one days and showed improvement in the clinical condition. It was observed that there was a delay until the conclusion that the pruritus in the face region was a stroke and not an allergic process. It was observed that there is a difficulty in the diagnosis of stroke, as it is not such a common condition in the small animal clinic and that due to this, the importance of computed tomography is highlighted as a diagnostic method, a technique that is not very financially accessible. However, the cases would be diagnosed in a short period, making the beginning of the treatment faster and the prognosis favorable to obtain a decrease in incidence to increase the quality of life of domestic animals.

Keywords: Ehrlichia; CVA; canine.**Contato:** fernanda.pinto@sounidesc.com.br ; ivy.oliveira@sounidesc.com.br ; bidiah.neves@unidesc.edu.br



UNIDESC

Centro Universitário de Desenvolvimento do Cer

INTRODUÇÃO

A erliquiose e a babesiose são doenças infecciosas transmitidas pelo carrapato *Rhipicephalus sanguineus* (Costa et al., 2015). A erliquiose é causada por uma bactéria gram-negativa, a *Ehrlichia canis*, que infecta os leucócitos. Já a babesiose, é uma doença parasitária causada por protozoários do gênero *Babesia* que parasitam de forma intraeritrocitária (DIAS; FERREIRA, 2016).

De acordo com Sá et al. (2018), para a erliquiose canina não há causas relacionadas à predisposição genética. A *Ehrlichia canis* têm sido relatada em cães de vários países e regiões. (Pesapane et al., 2019). O predomínio é maior em locais de clima tropical e subtropical. De acordo com Taylor et al. (2017) a erliquiose pode afetar cães jovens e idosos, fêmeas ou machos. A transmissão é feita pela picada do carrapato, mas também pode ocorrer através de uma transfusão sanguínea, que passa de um animal doente para um animal sadio (Barros-Battesti et al., 2015). O período de incubação é de oito a vinte dias (Moreno et al., 2019).

A doença é composta por três fases: aguda, subclínica e crônica. No hemograma, pode-se encontrar trombocitopenia, leucopenia e anemia (Donizete, 2016). Os sinais clínicos não são específicos, podendo o animal ser assintomático ou apresentar um quadro severo quando apresenta outras doenças como comorbidades. (Antunes et al., 2015). Na fase aguda, pode ocorrer hipertermia, inapetência, prostração, perda de peso, esplenomegalia, petéquias, equimoses e mucosas pálidas (Taylor et al., 2017). Na fase subclínica, o agente permanece no paciente, porém os sinais clínicos não são evidentes, fazendo com que o tutor não perceba. Porém, é nessa fase que ocorre o aumento de anticorpos (Garcia et al., 2018). Na fase crônica, os sinais clínicos são semelhantes aos da fase aguda, só que mais graves (Taylor et al., 2017). Outros achados da erliquiose são alterações oculares, como hifema, uveíte e cegueira (Greene, 2017).

Já os sintomas neurológicos englobam: convulsões, ataxia, disfunção neuromotora, meningoencefalite entre outros. (Donizete, 2016). Situando-se a respeito da patogenia da *Ehrlichia*, sabe-se que as células infectadas podem migrar pela circulação sanguínea para outros órgãos. Tal migração acarreta numa vasculite e posteriormente um dano infeccioso subendotelial (SOUSA, et al., 2021).

Tendo-se isso como base, especula-se que a migração de plaquetas para o endotélio vascular cerebral, possa induzir a formação de trombos, causando o AVE e o dano de isquemia, relatado neste trabalho. Por definição, o AVE tem um quadro agudo e superagudo. Os AVEs isquêmicos podem ser não progressivos ou ter progressão limitada

ao longo dos dias, se ocorrer edema vasogênico secundário ou conversão hemorrágica. Da mesma forma, os AVEs hemorrágicos podem ter um início um pouco mais gradual e duração mais longa (BOUDREAU, 2018).

Para se diagnosticar um AVE, é indicada a imagem cerebral avançada (tomografia), para descartar outras causas de quadro clínico neurológico, para definir a extensão da área afetada e para distinguir eventos vasculares isquêmicos de hemorrágicos (BOUDREAU, 2018). Com base nos dados apresentados, este trabalho teve como objetivo, relatar um caso de erliquiose canina que pode ter resultado em um AVE em um cão. Sendo abordado: os sintomas, os aspectos clínicos, os métodos de diagnóstico e o tratamento prescrito.

RELATO DO CASO

Foi atendido em uma clínica veterinária, no município de Valparaíso de Goiás - GO, um cão, macho, da raça Boxer, com 8 anos e 6 meses, pesando 25,9 kg. O animal apresentava prurido e petéquias na região da face. Na anamnese, a suspeita foi de infecção bacteriana de pele. De acordo com o tutor, existia ainda a possibilidade do animal ter se intoxicado com alguma substância do ambiente em que reside.

Ao exame físico e inspeção, constatou-se temperatura retal 38.6 °C, frequência cardíaca de 122 batimentos por minuto (bpm), frequência respiratória de 30 movimentos por minuto (mpm), mucosas normocoradas, tempo de preenchimento capilar (TPC) mais que 2 segundos. Tudo dentro da normalidade.

Inicialmente, foram realizados os exames complementares: hemograma e citologia patológica da face, por meio da técnica de raspado. O achado observado no hemograma foi uma trombocitopenia. Sem mais alterações. E na citologia não foram observadas características patológicas.

Como tratamento sugestivo para infecção bacteriana de pele, foi instituído: antibiótico, na dose de 30mg/kg, via oral, BID, durante cinco dias consecutivos; omeprazol, na dose de 1mg/kg, via oral, SID, durante dez dias consecutivos; corticóide, na dose de 1mg/kg, via oral, BID, durante sete dias consecutivos.


O animal retornou dois dias depois, com quadro de hemiplegia do lado direito da face. O paciente estava responsivo a estímulos, com inapetência, mas com urina e fezes sem alterações. Ao exame físico, observou-se plegia unilateral do lado direito do rosto, olhos com nistagmo, edema periorbital, disfagia e eritrodermia (Figura 1). Foi indicada a internação, para auxílio na alimentação do paciente e para realizar medicações



UNIDESC

Centro Universitário de Desenvolvimento do Cer

endovenosas.



(Figura 1) - Paciente não responsivo ao reflexo palpebral direito (Fonte: arquivo pessoal, 2021).

Para melhor elucidação do caso clínico e para exclusão de outras doenças, como por exemplo, cinomose, epilepsia e neoplasia cerebral, foi realizada uma série de exames complementares:

Exames bioquímicos: verificou-se que a enzima alanina aminotransferase, considerada uma enzima hepato-específica, estava acima do valor de referência, pode ser indicado pela hemólise observado no exame de hemograma; ureia, sem alterações.

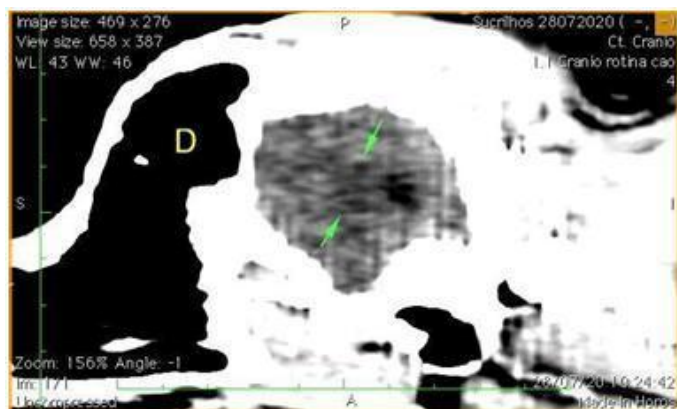
Ultrassonografia abdominal: constatou-se, baço com topografia desabitual; parênquima homogêneo com dimensões aumentadas, sugestivo de esplenomegalia.

Teste rápido imunocromatográfico e ensaio sorológico imunoenzimático ELISA, para diagnosticar Leishmaniose. Ambos resultaram negativos.

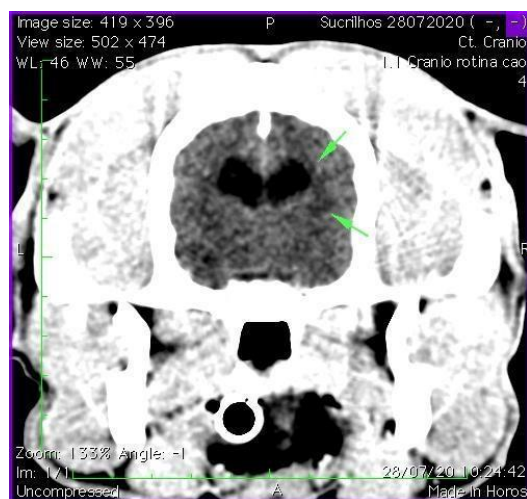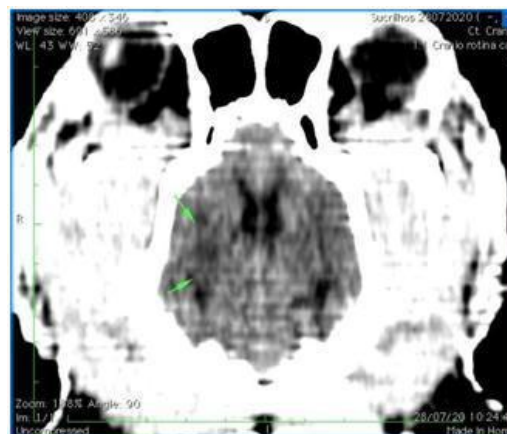
Teste rápido anticorpo para diagnosticar uma ou mais, das quatro doenças (dirofilariose, erliquiose, doença de Lyme e anaplasmosse) transmitidas aos cães por ectoparasitos hematófagos e/ou dípteros. O exame resultou em sorologia positiva para erliquiose.

Tomografia computadorizada com contraste do crânio (Figuras A, B e C): as imagens tomográficas apontaram área de isquemia encefálica. Tal acometimento lesionou aproximadamente 25% do cérebro do paciente.

A



B



C

(Figuras A, B e C: as setas indicam uma pequena área enegrecida que indica a lesão isquêmica decorrente do AVE. Fonte: laboratório terceirizado).

Dado o diagnóstico sorológico de erliquiose e com indícios clínicos que confirmam a suspeita, foi instituído o seguinte tratamento: doxiciclina, na dose de 5mg/kg, via oral, BID, durante vinte dias seguidos; omeprazol, na dose de 1mg/kg, via oral, SID, durante dez dias consecutivos; suplementação nutricional, vitaminas do complexo B, na dose de um comprimido/kg, via oral, SID, durante trinta dias consecutivos; propentofilina, indicado para aumentar o fluxo sanguíneo cerebral, na dose de 3 mg/kg, via oral, BID, durante trinta dias consecutivos; dipropionato de imidocarb, na dose de 5mg/kg, via subcutânea, duas doses com intervalo de quinze dias.

O paciente retornou para uma reavaliação clínica quinze dias após o início do tratamento e obteve progresso: normorexia, normodipsia, hemiplegia facial reduzindo

gradativamente.

DISCUSSÃO

A primeira queixa mencionada no relato, foi uma lesão pruriginosa com traços de petéquias na face do paciente. De acordo com Brement (2019), a dermatite atópica é uma enfermidade cutânea alérgica inflamatória e pruriginosa geneticamente predisposta.

Os métodos mais utilizados para diagnóstico são: biopsia de pele para exames histopatológicos, testes intradérmicos alérgicos, citologia, cultura bacteriana e fúngica, imprint com fita adesiva, raspado cutâneo e tricograma (MADUREIRA, BRUM, 2017) além do *prick test*, *patchtest* e sorologia. No entanto, o exame de citologia do paciente, não demonstrou resultados aparentes.

Já as petéquias que o paciente apresentou, podem ser um sinal indicativo de erliquiose, pois tanto na fase aguda como na crônica, o paciente pode apresentar: diátese hemorrágica, mas é mais comum e grave na fase crônica, sendo manifestada com: petéquias e equimoses cutâneas e em mucosas, epistaxe, hematúria, melena e sangramento prolongado nos locais de punção venosa (MYLONAKIS, HARRUS, BREITSCHWERDT, 2019).

De acordo com Garcia et al. (2018), a erliquiose é uma doença com sinais clínicos inespecíficos, como inapetência, emagrecimento progressivo, aumento de região abdominal, prostração, vômitos, palidez de mucosa, entre outros. Destaca-se que animais assintomáticos tornam-se uma fonte de infecção maior, e de difícil diagnóstico, fazendo com que ocorra maior transmissibilidade. (ATTIPA et al., 2017, KAEWMONGKOL et al., 2017.)

No exame complementar, foi observado trombocitopenia. De acordo com Santos et al. (2019), a alteração como trombocitopenia pode ser consequência da retirada de hemácias da circulação pelo sistema fagocitário mononuclear. Esta alteração foi observada por outros autores, como Holanda et al. (2019) em 97% dos casos. Porém mesmo com esse levantamento, não pode ser utilizado como método para diagnóstico da doença, pois pode estar relacionada com outras afecções. (SANTOS et al., 2018).

Nos achados bioquímicos, foi observado uma alteração na enzima ALT, e na ultrassonografia abdominal foi encontrado uma esplenomegalia que pode ser decorrente da defesa celular pelo sistema fagocítico. (SOUSA et al., 2021).

A rapidez no diagnóstico da erliquiose é essencial para o prognóstico da doença. O

diagnóstico realizado, foi um teste rápido do tipo ELISA - Ac. É um teste rápido e de fácil uso, além de detectar anticorpos para quatro doenças em um mesmo teste. Porém, esses testes não conseguem diferenciar a doença ativa no organismo ou se foi apenas uma exposição tardia, o que pode causar resultados falsos-positivos (Fonseca et al., 2017).

Tendo como base os aspectos clínicos, associados aos exames complementares, optou-se pelo tratamento para erliquiose. Foi instituído: doxiciclina na dose de 5 mg/kg, alguns autores informam que a dose pode variar de 5 a 10 mg/kg durante vinte e um dias de tratamento. Porém, a dose de 10 mg/kg é de maior eficácia. (PAULA et al., 2018; DE SÁ et al., 2018). Um estudo anterior, realizou uma pesquisa com alguns animais, em que 82,8%, obtiveram sucesso no tratamento com apenas sete dias de tratamento de doxiciclina. (Borges et al., 2016). Utilizar dipropionato de imidocarb associado à doxiciclina, também tem-se mostrado eficaz. (Pinto & Reis, 2017; Sá, 2018).

No histórico clínico, o paciente apresentou hemiplegia do lado direito da face. Pacientes com sintomas neurológicos são um desafio, então foram feitos exames complementares para diagnósticos diferenciais. Constatou-se uma área de isquemia encefálica, sendo assim, o diagnóstico conclusivo com tomografia computadorizada é essencial e serve também para diferenciar os tipos de acidentes vasculares, como isquêmico ou hemorrágico. (CAPLAN, 2016).

Na erliquiose, ocorre a proliferação das bactérias dentro das células mononucleares, causando hiperplasia linforreticular e linfadenomegalia do fígado e baço. Posteriormente, essas células serão contaminadas e em seguida serão transportadas por meio do sangue para outros órgãos, como rins, pulmões e meninges. Alcançando assim o tecido do endotélio vascular, que por sua vez, induzirá uma vasculite e infecção tecidual subendotelial (SOUSA et al., 2021).

Pensando na patogenia da doença, seria possível a formação de um trombo, porém não há relatos na literatura sobre a associação direta de AVE e erlichiose, logo este trabalho apenas sugere a correlação. Diante disso, a medicina preventiva é a melhor alternativa, visto que o animal que tiver contato com a bactéria, pode vir a se infectar novamente. Destacando-se que não é apenas uma enfermidade comum, pois agravando-se, pode acometer até o sistema neurológico.

Importante salientar que o diagnóstico foi realizado com base na sorologia, nos achados do hemograma e na tomografia, pois eram as ferramentas disponíveis, e que estavam ao alcance do tutor.

Diante desse caso, recomenda-se que os exames complementares estejam

fundamentados em técnicas diagnósticas diretas, como na visualização do agente, para que o tratamento seja mais assertivo. No caso do AVE, destacamos a importância da tomografia computadorizada, mesmo atualmente tendo a limitação do alto custo financeiro, mas a partir deste exame, foi detectado o AVE, podendo ter mais certeza do diagnóstico do paciente.

CONSIDERAÇÕES FINAIS

A erliquiose é uma doença comum na rotina clínica de pequenos animais, então é importante a divulgação sobre a mesma aos tutores e principalmente informá-los sobre a prevenção. Outro fator que deve ser ressaltado é o diagnóstico precoce e direto da doença, desta forma o tratamento pode ser instituído rapidamente, obtendo a melhora dos pacientes. Em relação ao AVE, o uso da tomografia foi imprescindível para o diagnóstico final, apesar do espaço de tempo ocorrido até ter sido realizada. A fisioterapia para pequenos animais é uma sugestão clínica para o pós tratamento para ambas as doenças descritas, devido às possíveis sequelas locomotoras que podem acarretar.

REFERÊNCIAS

- ANTUNES, T, R; VALENÇOELA, R; SORGATTO, S; OLIVEIRA, B; GODOY, K; SOUZA, A. **Aspectos hematológicos e epidemiológicos de cães naturalmente infectados por Hepatozoon sp. no município de Campo Grande, Mato Grosso do Sul, Brasil.** Acta Veterinaria Brasilica. 2015.
- ATTIPA, C; HICKS, C, A, E.; et al. **Canine tickborne pathogens in Cyprus and a unique canine case of multiple co-infections.** Ticks and TickBorne Diseases. 2017.
- BARROS-BATTESTI; et al. **Ornithodoros faccinii n. sp. (Acari: Ixodida: Argasidae) parasitizing the frog Thoropa miliaris (Amphibia: Anura: Cycloramphidae) in Brazil.** Parasites and Vectors. 2015.
- BORGES, F. V.; SANTOS, J. P.; FERREIRA JÚNIOR, A. **Imunocromatografia indireta auxilia na triagem de cães para realização de tratamento contra Ehrlichia canis: relato de caso.** Ciência e Tecnologia: Fatec-JB. 2016.
- BREMENT, T.; et al. **Reliability of different sets of criteria in diagnosing canine atopic dermatitis applied to a population of 250 dogs seen in a veterinary teaching hospital.** Veterinary Dermatology. 2019.
- CAPLAN, L. R. **Caplan's Stroke: A Clinical Approach.** Fifth Edition. Cambridge, UK: Cambridge University Press, 2016.
- COSTA, M. P.; et al. **Bioquímica sérica de cães infectados por Ehrlichia canis, Anaplasma**

platys e Leishmania sp. Acta Scientiae Veterinariae. 2015.

DIAS, V. A. C. M.; A , FERREIRA, F. L. A. **Babesiose canina: revisão.** Publicações em Medicina Veterinária e Zootecnia. 2016.

DONIZETE, J. C. **Ocorrência de erliquiose em cães atendidos em clínica médico veterinária da cidade de Arcos-MG.** Trabalho de Conclusão de Curso (Graduação de Medicina Veterinária)-Centro Universitário de Formiga – UNIFOR-MG, Formiga, 2016.

FONSECA J. P; et al. **Hematological parameters and seroprevalence of Ehrlichia canis and Babesia vogeli in dogs.** Revista Ciência Animal Brasileira. 2017.

GARCIA, D. A.; et al. **Erlíquiose e Anaplasmoses Canina Revisão de Literatura.** Revista Científica. 2018.

GREENE, C. E. **Doenças infecciosas em cães e gatos.** Quarta Edição. Grupo Gen-Editora Roca Ltda. 2015.

HOLANDA, L. C. et al. **Achados hematológicos em sangue e medula óssea de cães naturalmente infectados por Ehrlichia spp. E Anaplasma spp.** Ciênc. anim. bras. Goiânia. 2019.

KAEWMONGKOL, G. et al. **Association of Ehrlichia canis , Hemotropic Mycoplasma spp. and Anaplasma platys and severe anemia in dogs in Thailand.** Veterinary Microbiology, Tailândia. 2017.

MYLONAKIS M. E., HARRUS S., BREITSCHWERDT E.B. **An update on the treatment of canine monocytic ehrlichiosis.** Veterinary Journal. 2019.

MADUREIRA, R.; BRUM, J. S. **Diagnóstico dermatológico em pequenos animais: o que pode influenciar?.** Archives of Veterinary Science. 2017.

MORENO, I.F; et al. **Utilização do teste ELISA e imunocromatografia para erliquiose em cães com trombocitopenia.** XI EPCC, Maringá – PR, 2019.

PAULA JÚNIOR, R. G; et al. **Erlíquiose monocítica canina: relato de caso.** Pubvet, Cuiabá. 2018.

PESAPANE, R.; et al. **Molecular detection and characterization of Anaplasma platys and Ehrlichia canis in dogs from northern Colombia.** Veterinary microbiology. 2019.

PINTO, L. C., REIS, C. M. M. **Erlíquiose monocítica canina: Relato de caso.** Revista Científica de Medicina Veterinária-UNORP. 2017.

SÁ, R., et al. **Erlíquiose canina: Relato de caso.** Pubvet. 2018.

SANTOS, C.M.; et al. **Ocorrência de hemoparasitose em cães atendidos em hospital veterinário de Campo Grande, estado do Mato Grosso do Sul, Brasil.** Brazilian Journal of



UNIDESC

Centro Universitário de Desenvolvimento do Cer

Animal and Environmental Research. Curitiba. 2018.

SANTOS, M.A.M.; et al. **Estudo Retrospectivo das Alterações Hematológicas nos Casos de Erliquiose em Cães Atendidos no Distrito Federal.** REVET – Revista Científica de Medicina Veterinária da UNICEPLAC. Brasília/DF. 2019.

SOUSA, E. J. N., FERREIRA, N. L., DE SOUSA, M. C. F. et al. **Coinfecção de anaplasmos e erliquiose: relato de caso.** Brazilian Journal of Animal and Environmental Research. 2021.

TAYLOR, M. A.; COOP, R. L.; WALL, R. L. **Parasitologia Veterinária.** Terceira edição. Guanabara Koogan. 2017.