

TRATAMENTO ENDODÔNTICO EM DENTES CALCIFICADOS: TÉCNICA DO ENDOGUIDE

ENDODONTIC TREATMENT ON CALCIFIED TEETH: THE ENDOGUIDE TECHNIQUE

Kamila Barbosa Lima¹, Neyl Tavares Reis Filho²

1 Aluna do Curso de Odontologia do Centro Universitário ICESP

2 Professor Mestre do Curso de Odontologia do Centro Universitário ICESP

Resumo

Introdução: A calcificação dos canais radiculares pode ocorrer devido a uma série de fatores como traumatismos dentários, envelhecimento fisiológico, distúrbios circulatórios pulpare e predisposição genética. Diante da ampla variabilidade e imprevisibilidade dos tratamentos endodônticos em condutos calcificados, o grau de complexidade e dificuldade dessas terapias aumenta consideravelmente. Na prática clínica, corroborada pela literatura especializada, destacam-se duas técnicas endodônticas notáveis, a tecnologia denominada *Microsonics*, a qual utiliza um microscópio operatório associado ao uso de insertos ultrassônicos e, a segunda, a técnica do *Endoguide*, que se baseia em um acesso guiado por tomografia para ultrapassar a calcificação e localizar o conduto radicular.

Objetivo: Explanar com abordagem analítica o tratamento endodôntico em dentes calcificados por meio da técnica do *Endoguide*.

Metodologia: Trata-se de revisão da literatura de caráter descritivo e exploratório, realizada nas seguintes bases de dados: BVS, PubMed/MEDLINE, Scopus; e Web of Science, contendo 25 artigos publicados em português e inglês. **Resultados:** A cavidade de acesso endodôntico tradicional e conservadora eram demasiadamente invasivas e possuíam alto risco de fratura de instrumento, perfuração e desgaste excessivo. O *Endoguide* é indicado para o tratamento de dentes calcificados. As vantagens da endodontia guiada incluem a realização de acessos mais conservadores, a redução do tempo de procedimento e a diminuição dos riscos de desvios, perfurações e fraturas de instrumentos. **Conclusão:** A endodontia guiada é uma técnica segura, de fácil execução com menor risco de desvios e perfurações, menor tempo de execução, porém com custo mais elevado, pois exige o conhecimento por parte do profissional e equipamentos específicos, tais como tomógrafo, aparelho para escaneamento, e softwares específicos para o planejamento.

Palavras-chave: Endodontia guiada. Canal radicular calcificado. *Endoguide*.

Abstract

Introduction: Root canal calcification can occur due to various factors such as dental trauma, physiological aging, pulp circulatory disorders, and genetic predisposition. Given the wide variability and unpredictability of endodontic treatments in calcified canals, the degree of complexity and difficulty of these therapies increases considerably. In clinical practice, supported by specialized literature, two notable endodontic techniques stand out: a technology called *Microsonics*, which uses an operating microscope combined with ultrasonic inserts, and the *Endoguide* technique, which is based on a tomography-guided access to bypass the calcification and locate the root canal. **Objective:** To explain, with an analytical approach, the endodontic treatment of calcified teeth using the *Endoguide* technique.

Methodology: This is a descriptive and exploratory literature review conducted in the following databases: BVS, PubMed/MEDLINE, Scopus, and Web of Science, containing 25 materials published in Portuguese and English. **Results:** The traditional and conservative endodontic access cavity was overly invasive and had a high risk of instrument fracture, perforation, and excessive wear. *Endoguide* is indicated for the treatment of calcified teeth. The advantages of guided endodontics include more conservative access, reduced procedure time, and lower risks of deviation, perforations, and instrument fractures. **Conclusion:** Guided endodontics is a safe, easy-to-perform technique with a lower risk of deviations and perforations, reduced treatment time, but at a higher cost due to the need for professional expertise and specific equipment, such as tomography, scanning devices, and specialized planning software.:

Keywords: Guided Endodontics. Calcified Root Canal. *Endoguide*.

Contato: kamila.lima@souicesp.com.br; neyl.filho@icesp.edu.br

Introdução

A endodontia contemporânea vem trazendo avanços científicos e tecnológicos com vistas ao desenvolvimento da especialidade permitindo tratamentos com mais segurança, previsibilidade e eficácia. A execução e conclusão do tratamento endodôntico muitas vezes apresentam desafios e dificuldades, e nesse contexto surgiu a endodontia guiada, amplamente também conhecida como *Endoguide*. Trata-se de uma técnica associada à tomografia e a endodontia digital visando a confecção de um guia endodôntico preciso, sendo que tal precisão é obtida por meio da sobreposição dos arquivos gerados pela tomografia e os oriundos

do escaneamento intraoral para posterior planejamento virtual em software especializado. A endodontia guiada é uma técnica mais segura que permite aplicabilidade em casos complexos tais como dentes calcificados, cirurgia parendodôntica, remoção de pino de fibra de vidro e até em retratamentos endodônticos (Lara-Mendes *et al.*, 2019; Maia *et al.*, 2020).

Um dos grandes desafios em endodontia é o tratamento de dentes com condutos calcificados.

A calcificação pulpar deve-se à deposição de grande quantidade de dentina secundária ou terciária pelos odontoblastos obliterando totalmente ou parcialmente os canais radiculares, e é encontrada normalmente nos dentes anteriores e

em pessoas mais idosas. A calcificação é uma resposta patológica dada pela polpa diante de injúrias como cárie, trauma e envelhecimento. Ela indica vitalidade da polpa, porém em muitos casos resulta em patologias periapicais determinando a necessidade de tratamento endodôntico. O tratamento endodôntico de dentes obliterados pode apresentar grande dificuldade no acesso intracoronário e na localização do canal radicular, riscos de fratura de instrumentos, perfuração e desgaste excessivo, e por isso nesses casos recomenda-se o uso de microscopia operatória e endodontia guiada (Lara-Mendes *et al.*, 2019; Loureiro *et al.*, 2021).

A endodontia guiada representa um recurso relativamente novo para vencer vários obstáculos e desafios do tratamento endodôntico. É uma técnica de alta precisão durante o acesso devido ao uso de guias impressas, reduzindo o tempo de atendimento e os riscos de causar danos como perfurações, desvios e desgaste excessivo (Ali; Arslan, 2019).

É uma ferramenta de alta previsibilidade, oferece segurança ao dentista durante o ato operatório e a sua curva de aprendizagem para execução é relativamente fácil (Casadei *et al.*, 2020).

Por outro lado, entre as desvantagens da endodontia guiada estão: seu custo adicional e o tempo gasto para aquisição da tomografia, digitalização intraoral, planejamento virtual e a impressão da guia. A curvatura do canal representa uma das suas limitações, assim como abertura de boca do paciente que em algumas situações dificulta a adaptação e fixação da guia (Ribeiro *et al.*, 2020; Tavares *et al.*, 2018).

Assim, o objetivo deste estudo busca a explanação com abordagem analítica o tratamento endodôntico em dentes calcificados por meio da técnica do Endoguide.

Metodologia

Este estudo se trata de uma revisão de literatura de caráter descritivo e exploratório, com o objetivo de analisar o tratamento endodôntico de dentes calcificados por meio da técnica do Endoguide. Para a coleta de dados, foi realizada uma busca sistemática em quatro bases de dados principais: Biblioteca Virtual em Saúde (BVS), PubMed/MEDLINE, Scopus e Web of Science. A seleção dos artigos seguiu os critérios de inclusão e exclusão predefinidos, abrangendo publicações no período de 2016 a 2022, nos idiomas português e inglês.

Foram incluídos estudos que abordavam o uso da técnica Endoguide no tratamento endodôntico de canais radiculares calcificados, além de artigos que tratavam do diagnóstico e da condução de casos clínicos complexos em endodontia guiada. Revisões sistemáticas, estudos

clínicos, ensaios clínicos randomizados e relatos de caso foram considerados. Excluíram-se estudos que não envolviam diretamente a técnica Endoguide, artigos duplicados e materiais que não atendiam aos critérios de idioma ou período de publicação.

A busca bibliográfica foi realizada utilizando termos e descritores relacionados à endodontia guiada, calcificação de canais radiculares e tratamento endodôntico. Os descritores utilizados incluíram: "endodontia guiada", "Endoguide", "canais calcificados", "tomografia computadorizada em endodontia", "acesso guiado" e "dentes obliterados". Após a triagem inicial, os artigos foram avaliados pela leitura dos títulos e resumos. Aqueles que atendiam aos critérios de inclusão passaram por uma leitura completa para extração dos dados relevantes.

Os dados extraídos dos artigos incluíram: técnicas utilizadas, resultados clínicos e desfechos do uso da técnica Endoguide, além de dificuldades e complicações relatadas no tratamento de canais calcificados. A análise foi realizada de forma descritiva, buscando identificar os principais benefícios e limitações da técnica, além de comparar os resultados obtidos com as abordagens tradicionais em endodontia. Foram utilizados 25 artigos no total.

Revisão de literatura

Histórico e descrição da técnica da endodontia guiada

O correto diagnóstico representa uma etapa fundamental para garantir o sucesso do tratamento odontológico em especial o endodôntico, o qual é estabelecido por meio de exames clínicos e radiográficos. Os exames convencionais como as técnicas periapicais são os mais empregados no dia a dia dos endodontistas devido a sua praticidade. Em contrapartida estas radiografias apresentam algumas limitações como a bidimensionalidade da imagem, distorção e sobreposição de estruturas, o que determina a necessidade de utilizar métodos de diagnóstico mais precisos e elaborados como a Tomografia Computadorizada Cone Beam (TCCB) para planejamento de casos específicos e complexos. A TCCB é uma ferramenta que fornece uma imagem tridimensional com o mínimo de distorção e maior resolução, permitindo assim, junto com a odontologia digital, um diagnóstico fiel e reprodução de guias precisas para tratamento de casos endodônticos complexos (Arruda *et al.*, 2017; Bueno; Estrela; Azevedo, 2018).

A execução e conclusão do tratamento endodôntico muitas vezes apresentam desafios e dificuldades. A alta taxa de insucesso do tratamento, o risco de desvio, perfuração e desgaste excessivo requerem novos métodos de

tratamento endodôntico que trazem mais segurança e previsibilidade utilizando a tomografia. Nesse contexto surgiu a endodontia guiada (Lara-Mendes *et al.*, 2019).

Em 2016, Krastl e colaboradores descreveram pela primeira vez o conceito da endodontia guiada, que foi empregada no tratamento endodôntico de um incisivo central superior com calcificação pulpar e periodontite apical.

Já em 2018, Connert e colaboradores utilizaram essa mesma técnica para tratamento endodôntico dos incisivos centrais inferiores. Essa ferramenta de tratamento vem sofrendo vários avanços ao longo dos anos. Inicialmente, segundo Krastl e colaboradores, foi restritamente empregada no tratamento dos dentes anteriores superiores devido à sua acessibilidade ideal para o encaixe do guia.

Logo em seguida o uso do guia foi ampliado para casos de dentes anteriores inferiores e atualmente a endodontia guiada está sendo utilizada no tratamento de dentes posteriores, embora sua localização e abertura bucal do paciente podem dificultar o encaixe dos guias (Connert *et al.*, 2018; Krastl *et al.*, 2016; Torres *et al.*, 2019).

O desenvolvimento da tomografia Cone beam, a odontologia digital e a tecnologia 3D têm sido responsáveis por vários avanços na endodontia.

A endodontia guiada precisa de software especializado que permite o alinhamento da tomografia com o escaneamento intraoral para posterior confecção de guia endodôntico que determina a direção da broca pelo dente. As brocas utilizadas nesse processo são brocas de implante com diâmetro variável de acordo com o tamanho do canal radicular. O uso do guia impresso em 3D reduz a probabilidade de desvios, perfurações e diminui o tempo de trabalho, além de oferecer mais segurança para o paciente e para o cirurgião-dentista (Connert *et al.*, 2018; Krastl *et al.*, 2016; Torres *et al.*, 2019).

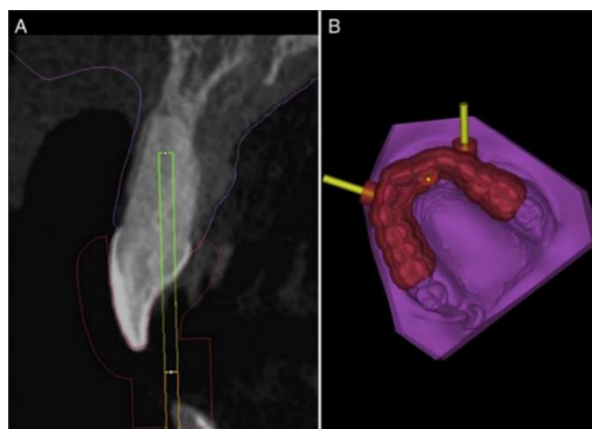A endodontia guiada inicia-se com a aquisição de tomografia do dente em questão. Os dados da imagem da TCCB são arquivados no formato Comunicação de Imagens Digitais em Medicina (DICOM), que por sua vez facilita a transferência de dados e imagens entre diferentes plataformas. Em seguida, os dados volumétricos da TCCB são convertidos para o formato Linguagem Padrão do Triângulo (STL) por um software especializado para constituir a forma virtual da superfície 3D (Shah; Chong, 2018).

O escaneamento intraoral representa o segundo passo da técnica, as imagens do escaneamento também são convertidas no formato STL possibilitando o alinhamento dos dados da tomografia e do escaneamento para eliminar artefatos e espaços vazios (Shah; Chong, 2018).

De acordo com Lara-Mendes *et al.* (2019) e Shah e Chong (2018), para a confecção do guia, o software permite o desenho de um cilindro entre o centro do canal radicular visível e o centro da face palatina da coroa do dente. Em seguida um segundo cilindro é desenhado ao redor do cilindro central com diâmetro de 2 milímetros a mais permitindo assim um acesso mais seguro. Este cilindro é projetado para receber um tubo metálico após a impressão do guia por onde será introduzida a broca. Também são simulados dois pinos de fixação óssea para estabilização do guia.

A impressão do guia será feita em impressora 3D, e ao longo desse processo e após posicionada no arco do paciente, uma osteotomia poderá ser realizada para encaixar os pinos de fixação (Figura 1) (Lara-Mendes *et al.*, 2019; Shah; Chong, 2018).

Figura 1 – Sequência tomográfica e virtual

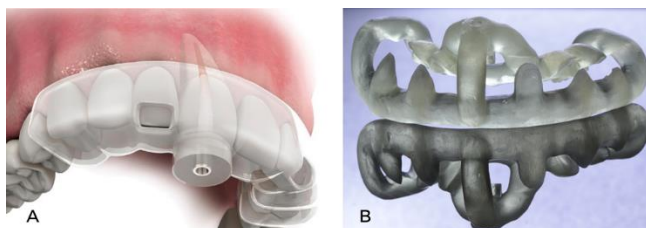


Fonte: Lara-Mendes *et al.* (2019)

A) Corte tomográfico evidenciando a direção de perfuração da fresa. B) Planejamento Virtual sendo executado de forma a sobrepor os arquivos DICOM e STL, assim como determinação da direção e profundidade das hastes de fixação.

A TCCB é adicionada a este software juntamente com os arquivos originários do escaneamento e ambos são sobrepostos com base em estruturas radiograficamente visíveis. Um dos softwares utilizados para este fim é o Simplant, que está programado para projetar uma broca física utilizada para acesso endodôntico guiado, virtualmente sobreposta à calcificação do canal radicular. O guia impresso obtido é posicionado no arco do paciente e o procedimento clínico é realizado. Cabe ao endodontista a fixação da guia na cavidade oral do paciente e o uso de uma broca específica para a remoção do tecido calcificado (Figura 2) (Lopes, 2020).

Figura 2 - Ilustração de uma Guia 3D posicionado no arco dental (A), Guia impressa (B)



Fonte: Universo Ateneu (2020)

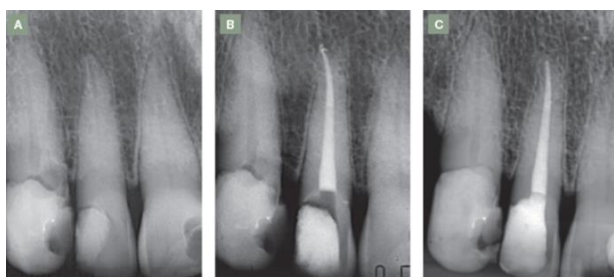
Aplicações da endodontia guiada

A endodontia guiada é uma ferramenta contemporânea inovadora usada em diversos casos com grau de complexidade alto, tais como dentes com canal radicular calcificado, remoção de pino de fibra de vidro, retratamento e cirurgia parendodôntica (Lara-Mendes *et al.*, 2019).

Dentes calcificados

O acúmulo de tecido mineralizado na câmara pulpar ou nos canais radiculares dos dentes dão origem às calcificações pulpares. A formação e deposição de dentina nas paredes da cavidade pulpar ocorre de forma contínua ao longo da vida, porém em velocidade diferente caracterizando tipos distintos de dentina, mesmo que essa formação seja atribuída à mesma célula especializada (odontoblasto). Este processo é denominado dentinogênese secundária e é uma consequência fisiológica normal do envelhecimento. A obliteração dos canais radiculares ocorre por deposição desordenada de tecido dentinário reduzindo, inicialmente o tamanho da câmara pulpar coronária e logo o estreitamento gradual do canal radicular parcialmente ou totalmente. A calcificação pulpar (CP) é encontrada normalmente nos dentes anteriores e em pessoas com mais idade (Figura 3) (Bastos; Côrtes, 2018; Lara-Mendes. *et al.*, 2019; Loureiro *et al.*, 2021;).

Figura 3- Calcificação Pulpar



Legenda: A: Presença de calcificação na câmara pulpar

dos incisivos central e lateral. B: Conclusão do tratamento endodôntico no incisivo lateral após localização do trajeto do conduto. C: Controle radiográfico.

Fonte: Lopes (2020, p. 225)

Buchgreitz *et al.* (2016) afirmam que o mecanismo exato da obliteração do canal pela CP é desconhecido, podendo ser multifatorial, causado por diversos fenômenos como a cárie, caráter fisiológico pelo envelhecimento e por trauma:

Com relação a cárie, é a forma mais comum de depósito de tecido mineralizado, como consequência da ação bacteriana provocada neste fenômeno.

No envelhecimento, fisiologicamente os odontoblastos começam a depositar certa quantidade de dentina secundária (em idade avançada, depositando-se lentamente ao longo do tempo) devido a alguns efeitos físicos e químicos ao longo da vida de um indivíduo,

No traumatismo, os odontoblastos passam a depositar quantidade de dentina terciária de forma desordenada e mais rápida. Outras causas possíveis são os distúrbios circulatórios da polpa, as causas idiopáticas, a movimentação no tratamento ortodôntico e a predisposição genética (Buchgreitz *et al.*, 2016).

Entretanto, o estudo desenvolvido por Bains *et al.* (2014), comparou a relação entre a presença de CP e fatores locais, e como resultado observou maior porcentagem de relação do fenômeno com a atrição (18,18%), a doença periodontal (16,41%), e a restauração (12,34%), do que com tratamento ortodôntico (6,66%) e cárie dentária (6,23%).

A calcificação inicia o seu desenvolvimento na cavidade pulpar e progride ao longo da parede do canal radicular ao longo do tempo. Assim, podem estar localizadas mais regularmente na parte coronal do que na raiz do órgão dentário. Pode até obliterar completamente o canal radicular, o que não necessariamente pressupõe alterações na cor da coroa, na região apical do dente e sensibilidade dentária (Ravanshad; Khayat; Freidonpour, 2015). Podem ocorrer em dentes saudáveis, dentes erupcionados ou afetados de todas as faixas etárias (Tassoker; Magat; Senner, 2018).

Para o correto diagnóstico, os profissionais devem obter informações completas por meio de anamnese, exame físico intraoral e extraoral, testes térmicos, elétricos, cavitários, transiluminação e radiografias intra e extraorais. Entretanto, do ponto de vista clínico, o teste térmico é considerado o recurso mais simples, prático, eficiente e o método mais utilizado rotineiramente para estabelecer diagnósticos endodônticos (Tassoker; Magat; Senner, 2018; Galdino *et al.*, 2018).

Os dentes com calcificação pulpar apresentam diminuição na resposta ao teste de sensibilidade pulpar dificultando assim o diagnóstico clínico. Em relação à cor da coroa dos dentes com calcificação pulpar, um achado comum

é a cor amarelada devido a deposição excessiva de dentina, já a descoloração cinza pode ser encontrada com menor frequência e ocorre devido à hemorragia pulpar ou deposição de tecido necrótico nos túbulos dentinários (Bastos; Côrtes, 2018; Galdino *et al.*, 2018).

Vantagens e desvantagens

A endodontia guiada, assim como qualquer procedimento possui vantagens e desvantagens.

O Quadro 1, abaixo, traz a descreve acerca dessas diferenças.

Quadro 1 - vantagens e desvantagens da endodontia guiada

Vantagens	Desvantagens
Tempo reduzido de tratamento (Krastl <i>et al.</i> , 2016).	Gasto relativamente alto (Krastl <i>et al.</i> , 2016).
Redução dos riscos de perfuração da raiz e desvios do canal (Tavares <i>et al.</i> , 2018).	Mesmo tempo de tratamento em comparação com o tratamento convencional (Connert, 2017).
Redução de fratura de instrumentos e fratura da raiz. (Tavares <i>et al.</i> , 2018).	Utilização de broca para localizar o canal radicular - risco de fissuras e trincas - (Lara-Mendes, 2019).
Acesso conservador planejado e guiado, (Tavares <i>et al.</i> , 2018).	Necessidade de desenvolver brocas mais adequadas para uso em endodontia (Krastl <i>et al.</i> , 2016).
Perda limitada de estrutura dentária (Tavares <i>et al.</i> , 2018).	Pode haver a necessidade de se remover a borda incisal do dente (Sousa <i>et al.</i> , 2022).
Precisão do acesso aos dentes (Buchgreitz <i>et al.</i> 2016).	Inovações tecnológicas devem acompanhar a velocidade das mudanças (Bueno <i>et al.</i> , 2018).
Trajeto de instrumentação precisos (Buchgreits <i>et al.</i> 2016).	Materiais de alta densidade (como coroas, obturações de canais radiculares, pinos intrarradiculares) podem afetar a qualidade da imagem TCCB (Bueno <i>et al.</i> , 2018).
A técnica pode ser desenvolvida por profissionais menos experientes (Van Der Meer	Alta dose de radiação que o paciente recebe da TCCB (Connert, 2017; Krastl, 2016).

et al., 2016).

	Necessidade de equipamentos de alta tecnologia para confeccionar os guias de acrílico, o que pode gerar um aumento no custo do tratamento (Connert, 2017).
--	--

Fonte: elaborado pela autora (2024)

Observa-se, portanto que a utilização do método endoguide na endodontia oferece uma série de vantagens e desvantagens que devem ser cuidadosamente consideradas pelos profissionais da área.

Um dos principais benefícios da endodontia guiada é a redução do tempo de tratamento. De acordo com Krastl *et al.* (2016), esse método pode proporcionar uma execução mais rápida do procedimento, o que é vantajoso tanto para o paciente quanto para o profissional. Além disso, a técnica oferece uma redução dos riscos de perfuração da raiz e desvios do canal, aspectos comuns em tratamentos convencionais, conforme apontado por Tavares *et al.* (2018). A precisão no acesso ao dente e trajetos de instrumentação bem definidos (Buchgreitz *et al.*, 2016) também são vantagens importantes, pois garantem uma maior segurança e eficácia do procedimento. Outro ponto positivo é o planejamento conservador que preserva a estrutura dentária, limitando perdas e evitando danos desnecessários (Tavares *et al.*, 2018). Além disso, a técnica permite que profissionais menos experientes possam realizar o procedimento com mais precisão (Van Der Meer *et al.*, 2016).

Entretanto, a endodontia guiada apresenta algumas desvantagens. O gasto relativamente alto com equipamentos e materiais, como os guias de acrílico, é um dos principais fatores limitantes para a adoção generalizada dessa técnica (Krastl *et al.*, 2016; Connert, 2017). Além disso, o tempo de tratamento pode ser comparável ao dos métodos convencionais, o que limita a eficiência em termos de tempo, apesar das vantagens na execução do procedimento (Connert, 2017). A necessidade de desenvolver brocas mais adequadas para a técnica (Krastl *et al.*, 2016) também representa um desafio técnico, assim como o risco de fissuras ou trincas causadas pela utilização de brocas para localizar o canal radicular (Lara-Mendes, 2019). Outro ponto negativo refere-se à necessidade de remoção da borda incisal do dente, como sugerido por Sousa *et al.* (2022), o que pode afetar a estética e a integridade do dente tratado. A alta dose de radiação recebida pelo paciente durante a utilização da tomografia computadorizada de cone (TCCB) também é uma preocupação (Connert, 2017; Krastl, 2016), além do impacto que materiais

de alta densidade, como coroas ou pinos intrarradiculares, podem ter sobre a qualidade da imagem obtida (Bueno *et al.*, 2018).

Em suma, embora a endodontia guiada apresente inovações que aprimoram a precisão e segurança dos tratamentos, ela também exige uma infraestrutura tecnológica avançada e pode apresentar custos elevados, o que representa um desafio para a sua aplicação em larga escala. A avaliação cuidadosa das vantagens e desvantagens é essencial para a decisão de seu uso, considerando as particularidades de cada caso clínico.

O endoguide como tratamento

Em 2021, Sui e colaboradores compararam os métodos tradicional e conservador de acesso com a endodontia guiada utilizada atualmente, e como resultado perceberam que a TCCB é uma ferramenta de diagnóstico por meio da qual as imagens podem ilustrar as estruturas internas dos dentes de forma tridimensional e precisa em alta resolução, eliminando simultaneamente o problema de sobreposição de estruturas anatômicas combinando imagens sagitais, coronais e axiais de TCCB. É usado extensivamente em estudos de anatomia dental *in vivo* e aplicações clínicas, principalmente relacionadas a sistemas de canais radiculares. Também tem sido usado para adquirir as medidas precisas de referência da câmara pulpar em molares, tornando-se indispensável o seu uso na Endodontia.

Os procedimentos endodônticos tradicionais eram limitados ao uso de brocas e materiais para retrobturação originalmente projetados para a odontologia e sem nenhum método de magnificação. Os resultados insatisfatórios provocados por essa técnica começaram a ser contrariados na década de 1990 a partir do apogeu da microcirurgia, que utilizava microinstrumentos, pontas ultrassônicas em substituição às brocas, e materiais de retrobturação mais biocompatíveis e alta magnificação, proporcionada por microscópio e iluminação (Setzer *et al.*, 2012).

Conforme os estudos de Krastl e colaboradores (2016), à primeira vista, a abordagem apresentada da endodontia guiada parece estar longe da rotina diária. O gasto necessário para o planejamento tridimensional e fabricação do modelo é relativamente alto. No entanto, o tempo de cadeira para o tratamento do canal radicular é consideravelmente reduzido e pode-se evitar perfurações e desvios. Esses benefícios podem justificar o custo adicional. Em comparação com os custos de terapia adicionais necessários se o tratamento endodôntico convencional falhar e levar à perda do dente, a abordagem apresentada pode ser considerada uma intervenção econômica.

Tavares *et al.* (2018) observaram que as

vantagens do uso de uma endodontia guiada são: a redução dos riscos de perfuração da raiz e desvios do canal, fratura de instrumentos e fratura da raiz. Isso concede um acesso conservador planejado e guiado, limitando perda maciça de estrutura dentária, que está relacionada a um maior risco de fratura.

Descrevem Lara-Mendes e colaboradores (2019) que a técnica endodôntica guiada é de fácil execução, previsível e clinicamente viável. Além disso, pode ser realizado por profissionais menos experientes, e não requer o uso de um microscópio cirúrgico.

A precisão também é observada na literatura como vantagem desta técnica. Em 2016, Buchgretz *et al.* avaliaram a precisão do acesso de dentes com canais radiculares calcificados usando guia endodôntico confeccionado com TCCB correlacionados com escaneamento. No bloco de acrílico foram instalados 48 dentes, foi realizada a tomografia e guias de acrílico foram construídas, com orifícios metálicos para direcionar a broca. Para determinar o grau de desvio do preparo, a distância máxima aceitável entre o ponto alvo apical e o caminho de perfuração através do dente foi definida como 0,7 mm com base no raio da broca (0,6 mm) e no canal radicular (0,1 mm). O acesso foi realizado e os resultados mostraram que a distância média entre o caminho de perfuração e o alvo foi significativamente menor que os 0,7mm estabelecidos, dentro da faixa de 0,36mm. Assim, os autores concluíram que o uso desse método permitiu trajetos para uma instrumentação precisa, demonstrando a eficácia dessa técnica no cenário da desobstrução do canal radicular.

Neste mesmo sentido, Van Der Meer *et al.* (2016) relataram três casos de calcificação pulpar tratados com endodontia guiada. Por meio do TCCB, foram estabelecidas diretrizes para a construção dos guias. O monitoramento microscópico foi intercalado durante os acessos para verificar possíveis desvios, os quais não ocorreram. Instrumentação, medicação intracanal e obturação foram realizados. Os autores concluíram que a terapia endodôntica guiada pode alcançar excelentes resultados na resolução de casos de calcificação em menor tempo, mesmo por profissionais menos experientes, e que o custo do procedimento tende a diminuir no futuro.

Conforme a Associação Americana de Endodontia, o grau de dificuldade da terapia endodôntica em canais radiculares calcificados é elevado. O uso de brocas haste longa e pontas de ultrassom passou a ser essencial em casos de complexidade mais alta, entretanto, ainda apresentavam alto risco de falhas, como desvio de conduto e perfuração da raiz, inobstante o uso do microscópio cirúrgico para ampliação visual (Hebling *et al.*, 2014).

Assim, Lopes (2020) resume as vantagens do Endoguide ao descrever que com o advento dos

métodos digitais de obtenção da imagem radiográfica, a endodontia pode se beneficiar de suas várias vantagens em relação ao método químico de processamento, como: maior rapidez; menor exposição à radiação; obtenção da imagem de forma mais limpa, sem os inconvenientes da utilização de soluções químicas de processamento. O emprego de softwares com ferramentas para trabalhar as imagens digitais, tais como filtros e templates, auxílio no diagnóstico e em diversas fases do tratamento, medição (incluindo odontometria), inversão, brilho, contraste, rotação, zoom, negativo, positivo, montagem de template, histograma, equalização dos tecidos moles, contraste adaptativo, realce multiescala e 3D, reprodução de imagens em uma mesma posição, possibilidade de arquivamento digital e comunicação pela internet complementam as inúmeras vantagens em relação ao método químico convencional.

Todavia, algumas desvantagens foram observadas no estudo de Connert (2017), diante do tratamento endodôntico guiado dos canais radiculares, e tem relação com o tempo gasto para todo o processo de planejamento virtual desde a tomografia até a moldagem do modelo. Quando comparado com os tratamentos convencionais dos canais com ou sem microscópio cirúrgico são mais demorados.

Outra desvantagem é usar uma broca para localizar o canal radicular, pois aumenta o risco de trincas e fissuras. Para evitar essa iatrogenia, é preciso irrigar bem a broca para inibir desgastes desnecessários e microtrincas durante o acesso, e o movimento de vai-e-vem associado ao avanço progressivo ajuda a evitar que as paredes do dente sofram carga excessiva.

Ainda no que diz respeito ao material utilizado em endodontia guiada, descreve-se a necessidade de desenvolver brocas mais adequadas para uso em endodontia, uma vez que as brocas utilizadas são destinadas à implantodontia. No entanto, embora as brocas utilizadas não sejam específicas para endodontia, são menos abrasivas à estrutura dentária do que as técnicas de acesso da forma tradicional (Kraatzl, 2016; Lara-Mendes, 2019; Tavares *et al.*, 2022).

Conforme Sousa *et al.* (2022), para que a confecção da cavidade de acesso seja realizada em linha reta paralela ao longo eixo do dente, pode haver a necessidade de se remover a borda incisal do dente. Para que seja evitado tal ocorrência foi proposta uma modificação no modelo para possibilitar a preparação do acesso padrão em dentes anteriores superiores iniciando o acesso de modo convencional pela palatina.

Para Bueno *et al.* (2018), apesar das muitas vantagens trazidas pela incorporação da TCCB na Endodontia, ainda há muitos desafios a serem superados. Atualmente, alguns desses desafios não são abordados pelo software de visualização

existente.

Na Endodontia contemporânea, as inovações tecnológicas apoiadas em estudos tridimensionais de TCCB estabeleceram uma verdadeira revolução, o que naturalmente levou à necessidade de rever alguns conceitos estruturados baseados em métodos convencionais de imagem. No entanto, a velocidade das mudanças e a quantidade de informações que são oferecidas diariamente aos clínicos exigem permanente atualização e incorporação de conhecimentos efetivos, para que os profissionais de saúde possam utilizar melhor os recursos oferecidos por essas novas tecnologias (Bueno *et al.*, 2018).

Os princípios de formação de imagens de TCCB para aplicações endodônticas têm merecido atenção especial, pois artefatos podem surgir de materiais de alta densidade (como obturações de canais radiculares, pinos intraradiculares e coroas) e afetar a qualidade da imagem e a identificação precisa das estruturas a serem analisadas (Bueno *et al.*, 2018).

Um fator importante a ser considerado como limitação do tratamento é a dose relativamente alta de radiação que o paciente recebe da TCCB. Portanto, esta técnica deve ser uma alternativa em situações específicas, como calcificações ou morfologias atípicas encontradas em radiografias odontológicas. Dispositivos TCCB mais novos com campos de visão (FOV) limitados têm doses de radiação mais baixas, mas ainda são consideradas altas em comparação com as radiografias convencionais. No entanto, diante de tratamentos endodônticos mais complexos, inúmeras radiografias para localizar o canal radicular podem resultar em maiores doses de radiação (Connert, 2017; Kraatzl, 2016)

A Endodontia guiada também apresenta limitações, como a necessidade de equipamentos de alta tecnologia para confeccionar os guias de acrílico, o que pode gerar um aumento no custo do tratamento. Além disso, a complexidade do procedimento pode gerar medo no paciente ou em profissionais menos experientes (Connert, 2017).

Considerações finais

Um dos aspectos da odontologia moderna é a busca contínua por novos métodos e técnicas que oferecem resultados previsíveis, mais seguros e com menor tempo de trabalho. A endodontia é a especialidade odontológica que mais evoluiu nos últimos anos a partir da incorporação de novos instrumentos e equipamentos que tornaram os tratamentos endodônticos mais seguros e eficazes.

A tomografia aliada à impressão 3D tem trazido opções de tratamento cada vez mais viáveis, como a endodontia guiada, a qual se tornou uma alternativa eficaz para tratamento de casos complexos como dentes calcificados. Entre as

vantagens da endodontia guiada encontram-se acessos conservadores, menor tempo de cadeira e menor risco de desvios, perfurações e fraturas de instrumento. Por outro lado, é uma técnica que apresenta custo relativamente alto, alta dose de radiação recebida pelo paciente durante a aquisição da tomografia quando comparada com exames radiográficos convencionais, e a necessidade de equipamentos de alta tecnologia que demandam inovação contínua, assim como treinamento profissional para o desempenho da técnica. As principais limitações relacionadas ao paciente atualmente são pequena abertura bucal, e uso em raízes muito delgadas. Espera-se que com o avanço da endodontia guiada novos instrumentos com menor proporção sejam desenvolvidos para abranger um número maior de casos que

atualmente não podem ser contemplados pela técnica.

Agradecimentos

Dedico este trabalho a minha mãe, Edivânia Martins pela força incomparável e pelo amor incondicional que sempre guiaram os meus passos. Sua dedicação, seu exemplo de coragem e seu apoio em cada etapa da minha vida, foram os pilares que me sustentaram até aqui. Mais do que minha mãe, você é minha inspiração diária, a pessoa que me ensinou a nunca desistir e a acreditar no meu potencial. Este trabalho é uma pequena homenagem à grande mulher que você é. Obrigada por tudo, hoje e sempre.

Referências

- ALI, A.; ARSLAN, H. Guided endodontic: a case report of maxillary lateral incisors with multiple dens invaginatus. *Restor Dent Endod*, v. 44, n. 4, p. 38, 2019.
- ARRUDA, M. E. B.F.; MAIOR, J. S. P.; PERUCHI, C. T.R. *et al.* Tomografia computadorizada de feixe cônico um recurso de diagnóstico em endodontia: relato de caso. **Dent Press Endod**, v. 7, n. 1, p: 97- 101, 2017.
- BAINS, S.K.; BHATIA, A.; SINGH, H.P. *et al.* Prevalence of coronal pulp stones and its relation with systemic disorders in northern Indian central punjabi population. **ISRN Dent**. V. 22, p. 1-5, apr, 2014.
- BASTOS, J. V.; CÔRTEZ, M. L. S. Pulp canal obliteration after traumatic injuries in permanent teeth - scientific fact or fiction? **Brazilian Oral Research**, v. 32, n. 1, p. 159-168, 2018.
- BUCHGREITZ, J. BUCHGREITZ, M; MORTENSEN, D. *et al.* Guided access cavity preparation using cone-beam computed tomography and optical surface scans: an ex vivo study. **Int Endod J**, v. 49, n. 8, p. 790-5, 2016.
- BUENO, M. R; ESTRELA, C.; AZEVEDO, B. C. A development of a new cone-beam computed tomography software for endodontic diagnosis. **Braz Dent J**, v. 29, n. 6., p. 517- 529, 2018.
- CASADEI, B. A.; LARA-MENDES, S. T. DE O.; BARBOSA, C. DE F. M. *et al.* Access to original canal trajectory after deviation and perforation with guided endodontic assistance. **Aust Endod J**, v. 46, n. 1, p. 101-106, 2020.
- CONNERT, T.; ZEHNDER, M. S.; AMATO, M. *et al.* Microguided endodontic: a method to achieve minimally invasive access cavity preparation and root canal location in mandibular incisors using a novel computer-guided technique. **International Endodontic Journal**, v. 51, n. 2, p. 247-255, 2018.
- GALDINO, A. *et al.* Procedimentos destinados ao diagnóstico da condição pulpar: revisão de literatura. v. 37, n. 4, p. 985-1007. **SALUSVITA**: Bauru, 2018.
- HEBLING, E.; COUTINHO, L.; FERRAZ, C.; CUNHA, F.; QUELUZ, D. Periapical Status and Prevalence of Endodontic Treatment in Institutionalized. **Braz Dent J**, v.25, n.2, p.1-6, 2014.
- KRASTL, G.; ZEHNDER, M.S.; CONNERT, T. *et al.* Guided Endodontics: a novel treatment approach for teeth with Pulp canal calcification and apical pathology. **Dental Traumatology**, v. 32, n.3 p. 240-246, 2016.
- LARA-MENDES, S. T. DE O.; BARBOSA, C. DE F. M.; MACHADO, V. C. *et al.* Guided endodontics as an alternative for the treatment of severely calcified root canals. **Dental Press**, v. 9, n. 1, p. 15- 20, 2019.
- LOPES, H.P. **Endodontia - Biologia e Técnica**. 5 ed. Rio de Janeiro: Grupo GEN; 2020.
- LOUREIRO, M. A. Z.; SILVA, J. A.; CHAVES, G. S. *et al.* Guided endodontics: the impact of new technologies on complex case solution. **Eust Endod J**, 2021.
- MAIA, L. M.; TOUBES, K. M.; MOREIRA JÚNIOR, G. *et al.* Guided Endodontics in nonsurgical retreatment of a mandibular first molar: a new approach and case report. **Iranian Endod J**, v. 15, n. 2, p. 111-116, 2020.
- RAVANSHAD, S.; KHAYAT, S.; FREIDONPOUR, N. The Prevalence of Pulp stones in Adult Patients of Shiraz

Dental School, a Radiographic Assessment. **J Dent** (Shiraz). 2015 Dec;16(4):356-61. PMID: 26636125; PMCID: PMC4664034.

RIBEIRO, F. H. B.; MAIA, B. das G. O.; VERNER, F. S. *et al.* Aspectos atuais da endodontia guiada. **UH Rev**, v. 46, p. 1-7, 2020.

SETZER, F.C.; KOHLI, M.R.; SHAH, S.B. *et al.* Outcome of endodontic surgery: a meta-analysis of the literature--Part 2: Comparison of endodontic microsurgical techniques with and without the use of higher magnification. **J Endod**. V. 38, n. 1, p. 1-10, jan, 2012.

SHAH, P.; CHONG, B. S. 3D imaging, 3D printing and 3D virtual planning in Endodontics. **Clinical Oral Investigations**, v. 22, n. 2, p. 641-654, 2018.

SOUSA, A.A.; SANTANA, G. de J.; FALCÃO, D. A. C. *et al.* Endoguide: planejamento endodôntico para dentes calcificados. **Facere Scientia**, vol. 01, ed. 02, julho de 2022.

SUI, H.; ZHAO, B.; NIE, H. *et al.* Comparing the Traditional Versus Conservative Endodontic Access Cavities Design of the Maxillary First Molar: Using Cone-Beam Computed Tomography. **Med Sci Monit**, v. 13, n. 27, p. e932410, oct, 2021.

TASSOKER, M.; MAGAT, G.; SENER, S. A comparative study of cone-beam computed tomography and digital panoramic radiography for detecting pulp stones. **Imaging Sci Dent**. V. 48, n. 3, p. 201-212, 2018.

TAVARES, W. L. F.; VIANA, A. C. D.; MACHADO, V. DE C. *et al.* Guided endodontic access of calcified anterior teeth. **J Endod**, v. 44, n. 7, p. 1195- 1199, 2018.

TORRES, A.; SHAHEEN, E.; LAMBRECHTS, P. *et al.* Microguided endodontics: a case report of a maxillary lateral incisor with obliteration and apical periodontitis. **International Endodontic Journal**, v. 52, n. 4, p. 540-549, 2019.

VAN DER MEER, W.J.; VISSINK, A. N. G.; GULABIVALA, K. 3D Computer aided treatment planning in endodontics. **J Dent**, n. 45, p. 67-72, 2016.