

TRATAMENTO RESTAURADOR ESTÉTICO PARA ESMALTE HIPOPLÁSICO - RELATO DE CASO CLÍNICO E ACOMPANHAMENTO POR 4 ANOS

AESTHETIC RESTORATIVE APPROACH FOR HYPOPLASIC ENAMEL - CLINICAL CASE REPORT AND 4-YEAR FOLLOW-UP

Gabriela Peglow Crespo¹, Eduardo Trota Chaves², Grégori Franco Boeira³, Lisia Lorea Valente⁴

¹ Aluna do Curso de Odontologia – Universidade Federal de Pelotas - UFPel

² Aluno do Programa de Pós-Graduação em Odontologia, Universidade Federal de Pelotas - UFPel

³ Professor do Curso de Odontologia - Universidade Católica de Pelotas – UCPel

⁴ Professora do Curso de Odontologia – Universidade Federal de Pelotas - UFPel

RESUMO

Objetivo: relatar um caso de hipoplasia de esmalte na região estética anterior dentária.

Materiais e métodos: paciente procurou clínica particular, queixando-se de manchas inestéticas na região dentária ântero-superior. Em anamnese, paciente relatou trauma aos 4 anos, por queda de bicicleta. Ao exame clínico, observaram-se manchas branco-amareladas com perda quantitativa, restritas ao esmalte. O diagnóstico foi hipoplasia do esmalte nos dentes 11 e 21. Paciente relata tentativas malsucedidas de clareamento, realizado por outro profissional, descartando assim o tratamento pela técnica clareadora. Visando um protocolo conservador, foram estabelecidas abordagens odontológicas minimamente invasivas como plano terapêutico, para atender às expectativas estéticas desejadas pelo paciente. A microabrasão foi descartada, já que ao exame clínico detectou-se que as manchas apresentavam extensão e profundidade moderadas. O protocolo realizado foi de macroabrasão, utilizando pontas diamantadas, removendo a camada superficial do esmalte e permitindo espaço para a acomodação da resina composta (Enamel Plus HRi, Micerium S.p.A., Itália), mantendo intacto o esmalte proximal e palatino. O procedimento restaurador iniciou, partindo da preparação adesiva dos dentes e da utilização de diferentes tonalidades de resina composta (semelhantes a esmalte e dentina), pela técnica estratificada, reproduzindo os diferentes tecidos dentários. **Resultados:** a técnica aplicada foi restrita às manchas, permitindo a preservação significativa de tecido saudável. Restaurações em resina composta configuram

uma opção conservadora, permitindo adesão química e dispensando preparo dentário para acomodação do material. **Conclusão:** a terapia aplicada foi considerada bem-sucedida, o caso tem sido acompanhado por quatro anos, sem intervenções adicionais, além das sessões de manutenção.

PALAVRAS-CHAVE: Resinas compostas; Hipoplasia do Esmalte Dentário; Estética; Restauração.

ABSTRACT

Objective: to report a case of enamel hypoplasia in the anterior aesthetic region. **Methods:** The patient sought treatment at a private clinic, complaining of unsightly stains in the anterior-superior dental region. In anamnesis, the patient reported a trauma at the age of 4 due to a bicycle fall. Clinical examination revealed white-yellowish stains with quantitative loss, limited to the enamel. The diagnosis was enamel hypoplasia in teeth 11 and 21. The patient reports unsuccessful attempts at whitening, performed by another professional, thus discarding treatment using the whitening technique. Aiming for a conservative protocol, minimally invasive dental approaches were established as a therapeutic plan to meet the patient's aesthetic expectations. Microabrasion was discarded since the clinical examination detected moderate extension and depth stains. The protocol performed was macroabrasion, using diamond burs, removing the superficial layer of enamel and allowing space for the accommodation of the composite resin (Enamel Plus HRi, Micerium S.p.A., Italy), keeping

the proximal and palatal enamel intact. The restorative procedure began, starting with the adhesive preparation of the teeth and the use of different shades of composite resin (similar to enamel and dentin), by the stratified technique, reproducing the different dental tissues.

Results: The technique applied was restricted to the stains, allowing significant preservation of healthy tissue. Composite resin restorations constitute a conservative option, allowing

chemical adhesion and dispensing dental preparation for the material accommodation.

Conclusion: The applied therapy was considered successful; the case has been followed up for four years, with no additional interventions, beyond maintenance sessions.

Keywords: Composite resins; Dental Enamel Hypoplasia; Esthetics; Dental Permanent Restoration

Contato: lisialorea@hotmail.com

ENVIADO: 10/03/2023
ACEITO: 28/10/2023
REVISADO: 15/12/2023

INTRODUÇÃO

Anomalias do Esmalte Dentário (AED) podem ser desencadeadas por diferentes fatores, sejam hereditários (cunho genético), sistêmico (desencadeado por condições como deficiências vitamínicas e nutricionais) ou locais (eventos pontuais no período de desenvolvimento desse tecido)^{1,2}. De forma geral, essas alterações são caracterizadas por defeitos na qualidade e/ou quantidade de esmalte produzido. Portanto, AED é frequentemente associada com alterações de forma, cor e volume do tecido de esmalte. Adicionalmente, diferentes graus de acometimento podem ser observados em diferentes populações, variando de pequenas alterações superficiais até grande comprometimento de aspectos estéticos e funcionais, representados por dentes com discromias ou reduções volumétricas importantes.

Dentre as condições compreendidas como AED, a Hipoplasia de Esmalte (HE) pode ser citada. Essa anomalia pode se manifestar por diferentes graus de severidade, sendo: HE sem descontinuidade estrutural superficial (considerados casos leves da condição) e HE acompanhada de descontinuidades ou manchas opacas (englobando condições moderadas a severas). Diferentes prevalências podem ser identificadas, diretamente relacionadas às características das amostras estudadas, não apresentando predileção por tipo de dentição (decídua ou permanente). Ainda, diferentes elementos podem apresentar essas alterações,

mas seu aparecimento em um único elemento dental também é bastante reportado^{2,3}.

O diagnóstico diferencial para lesões hipoplásicas pode ser levantado a partir do descarte de outras doenças ou anomalias, como lesões de cárie em estágio não cavitado, fluorose e amelogênese imperfeita³. Dessa forma, o diagnóstico deve ser realizado com base em cuidadosa anamnese e por exames clínicos e imagiológicos. Para casos hipoplásicos, o tratamento pode ser dividido em três fases, que apresentam uma sequência decrescente de conservadorismo^{4,5}. Vale pontuar que aspectos como: número de dentes envolvidos, profundidade, acometimento das lesões e estética desejada apresentam-se como um direcionamento para que a melhor terapêutica seja aplicada³.

Partindo de uma abordagem mais conservadora, a primeira terapêutica proposta deve ser o clareamento dentário⁴. Dessa forma, ainda que o tratamento não atinja os resultados esperados pelo paciente, a harmonização cromática parcial da mancha com o tecido hígido facilita os procedimentos subsequentes. Dessa forma, se necessário, em um segundo momento, é possível lançar mão da técnica de microabrasão, que visa uma remoção controlada de tecido acometido pela lesão hipoplásica. Essa etapa encontra bons resultados para casos leves a moderados, muitas vezes dispensando tratamentos restauradores mais avançados⁶.

Ainda, para casos moderados (manchas profundas e sem descontinuidade do esmalte)

ou severos (descontinuidade do esmalte e exposição dentinária), técnicas de maior grau de invasividade podem ser propostas. A macroabrasão pode ser considerada para esses casos, consistindo em uma remoção maior de tecido afetado, normalmente realizada em alta rotação e sob refrigeração constante⁷. Para esse tipo de procedimento, restaurações diretas devem ser associadas, evitando alterações como pigmentação ou sensibilidade dentinária. O uso de resinas compostas ainda apresenta como vantagem a possibilidade de mascaramento e estratificação, permitindo que parte do tecido hipoplásico seja mascarado, mantendo uma maior porção da estrutura dentária^{6,7}.

O objetivo do presente estudo foi relatar um caso clínico envolvendo manchas brancas localizadas em região estética (terços médio e incisal dos dentes incisivos centrais superiores) e diagnosticadas como hipoplasia de esmalte em estágio moderado, por apresentar perda quantitativa de estrutura dentária, além de discutir as opções de tratamento preconizadas na literatura.

MATERIAIS E MÉTODOS

O presente relato foi redigido sob as indicações do guia de reporte CARE (Consensus-based Clinical Case Reporting Guideline Development)⁸.

Paciente J. B., sexo feminino, 34 anos, leucoderma, procurou atendimento odontológico em consultório particular para realização de clareamento dentário. Ao exame clínico, notou-se a presença de manchas branco-amareladas nos incisivos centrais. Durante a anamnese, relatou recordar um evento traumático aos 4 anos de idade, por uma queda de bicicleta. Considerando a ordem cronológica de erupção e um possível viés recordatório, o estágio reportado como período da injúria, é compatível com o desenvolvimento dos dentes incisivos centrais permanentes. Dessa forma, hipotetizou-se que o evento traumático foi o responsável pelas lesões de mancha branca manifestadas à erupção dentária^{2,5}.

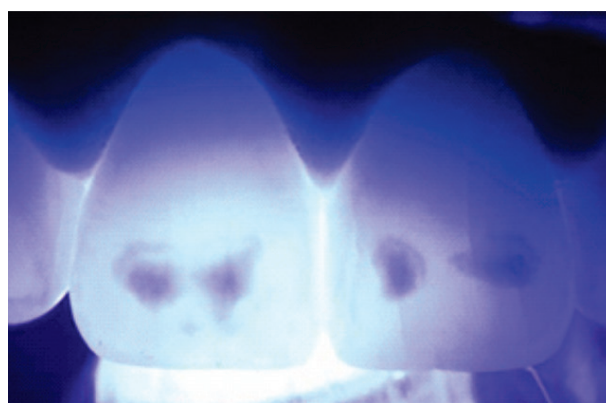
Inicialmente, realizou-se exame clínico, constatando-se a presença de manchas branco-amareladas nos terços médio e incisal da face vestibular dos incisivos centrais superiores

(dentes 11 e 21) (Figura 1), com irregularidades estruturais. Identificou-se também que as manchas opacas eram reservadas à superfície de esmalte, não expondo dentina no ambiente oral. Ao exame de transiluminação realizado, com ajuda de um fotopolimerizador (RadiiCal, SDI, Victoria, Austrália), o caráter escurecido das manchas evidenciou sua maior extensão e profundidade⁹ (Figura 2). Os demais dentes anteriores não apresentavam nenhuma alteração estética. O exame radiográfico periapical dos incisivos centrais mostrou leves alterações radiolúcidas, condizentes com as manchas observadas clinicamente. A paciente apresentava boa saúde bucal, sem alterações periodontais significativas.

Figura 1. Aspecto inicial do sorriso.

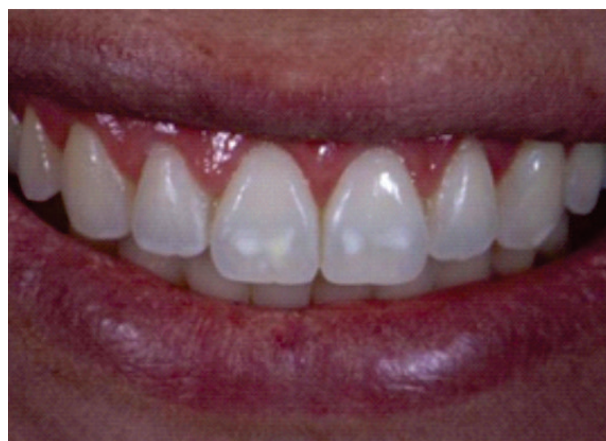

Figura 2. Exame de transiluminação evidenciando a profundidade e extensão das manchas



Assim, a hipótese diagnóstica final foi estabelecida em: hipoplasia de esmalte moderada (manchas opacas profundas, leve alterações superficiais em esmalte e sem exposição dentinária), causada por fatores locais (evento traumático reportado)¹⁰.

Usualmente, em casos semelhantes, parte-se de procedimentos mais

conservadores para os mais invasivos, sendo: clareamento dental, microabrasão e mega ou macroabrasão, seguida de restauração com resina composta.

O clareamento dental caseiro foi realizado com peróxido de carbamida (Whiteness Perfect 16%, FGM, Joinville, Santa Catarina, Brasil), a paciente foi orientada sobre aplicação do gel e utilização da moldeira, seguindo recomendações do fabricante, pelo período de três semanas. No mesmo sentido, a paciente também foi orientada sobre a possibilidade de que as manchas, presentes nos incisivos centrais superiores, se tornassem mais visíveis, clareando junto com os dentes. Mediante aceite da paciente, a técnica foi realizada, alcançando resultados satisfatórios para os tecidos dentários saudáveis. No entanto, o resultado obtido, para os dentes hipoplásicos, foi a exacerbação das manchas, motivo de insatisfação da paciente. Ao exame de transiluminação, as manchas apresentavam caráter opaco, de coloração branco-amarelado, evidenciando extensão e profundidade, excluindo-se ainda a opção da microabrasão (técnica de ação superficial).

Em vista da exigência estética da paciente, prosseguiu-se para um plano de tratamento subsequente: macroabrasão, pelo desgaste pontual das manchas e restaurações diretas em resina composta. Realizou-se tomada de cor das estruturas hípidas, estabelecendo coloração A1 aos substratos dentais. Foi realizado isolamento absoluto dos dois dentes acometidos, deixando-os expostos (Figura 3). Com uma ponta diamantada de formato esférico em alta rotação (Nº 1016, KG Sorensen, Barueri, Brasil), executou-se cuidadoso desgaste das áreas afetadas na face vestibular dos elementos (macroabrasão) (Figuras 4 e 5).

Figura 3. Isolamento absoluto dos dois dentes acometidos.

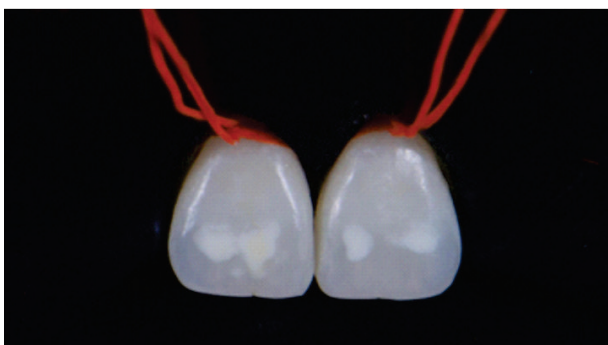

Figura 4. Realização de desgastes apenas das áreas afetadas, utilizando ponta diamantada de formato esférico.

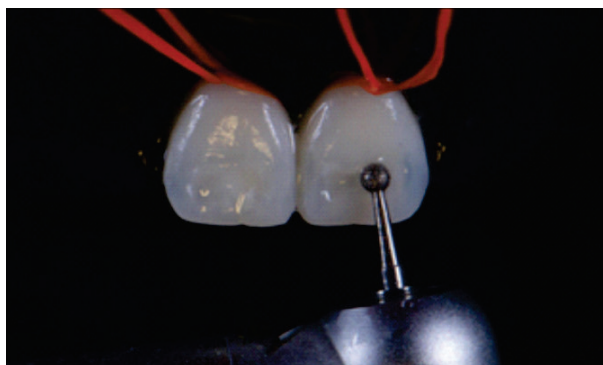


Figura 5. Vista do aspecto pós desgaste seletivo.

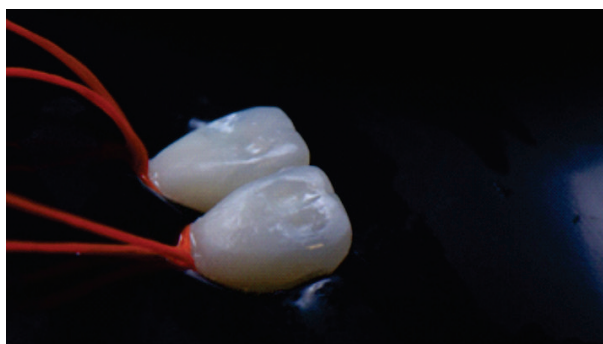
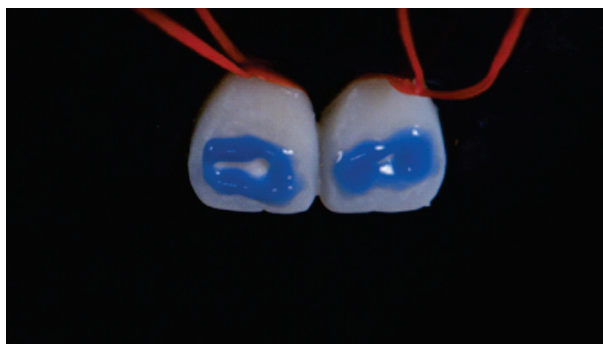


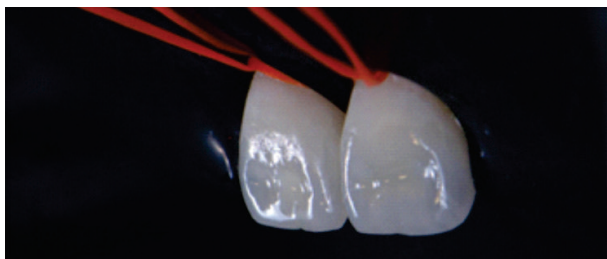
Figura 5. Vista do a Figura 6. Condicionamento em esmalte, com gel de ácido fosfórico 37%. aspecto pós desgaste seletivo.



Após o preparo, a porção central da cavidade apresentou leve exposição dentinária. Dessa forma, um sistema adesivo convencional de três passos foi escolhido e sua aplicação deu-se na seguinte ordem: condicionamento ácido com gel de ácido fosfórico 37% (Condac 37, FGM Produtos Odontológicos, Santa Catarina, Brasil) por 30 segundos em esmalte e 15 segundos em dentina, seguido de lavagem abundante com spray de ar/água e secagem, mantendo a dentina levemente úmida, de acordo com recomendações do fabricante (Figura 6). A aplicação do primer (Adper Scotchbond Multi-Purpose, 3M ESPE, EUA) se deu em dentina, seguido de jato de ar pelo mesmo tempo (30s) e

utilização de adesivo (Adper Scotchbond Multi-Purpose, 3M ESPE, EUA) em toda superfície macroabradada, fotopolimerizando por 20s conforme recomendação do fabricante (Figura 7).

Figura 7. Aplicação do adesivo em toda a extensão da área macroabradada.



Após, realizou-se as restaurações de resina composta, através da técnica direta. Inicialmente, restaurou-se o dente 21 e em seguida o dente 11. Um incremento de resina com opacidade de esmalte e cor UE2 (Enamel Plus HRi, Micerium S.p.A., Itália) foi posicionado com ajuda de uma espátula para inserção de resina composta (OptraSculpt Pad, Ivoclar Vivadent, Schaan, Liechtenstein) e, por fim, foi fotopolimerizado (Figura 8 e 9). Em uma segunda sessão, realizou-se acabamento e polimento, com discos de lixa em ordem decrescente (Softlex, 3M espe, St. Paul, MN, EUA), discos de borracha (Jiffy Polisher, Ultradent®, South Jordan, EUA) e discos de feltro com pasta de polimento (Diamond Flex e Diamond Excel, FGM, Joinville, Santa Catarina, Brasil), respectivamente. Para essa etapa, foram realizados os ajustes da anatomia primária (áreas de luz e sombra, arestas incisais, ameias cervicais e incisais, ângulos incisais e terços vestibulares), secundária (lóbulos e sulcos de desenvolvimento) e terciária (sulcos horizontais e periquimáceas), garantindo assim um resultado estético e funcional (Figura 10).

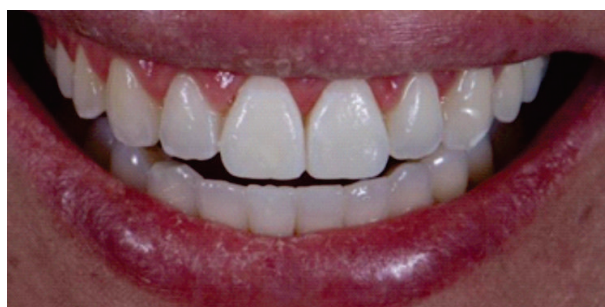Figura 8. Aplicação do incremento de resina composta na face vestibular.



Figura 9. Utilização de instrumento de modelagem para compósitos não polimerizados.




Figura 10. Aspecto final da paciente, evidenciando completa mimetização dos tecidos dentários.



O caso possui um acompanhamento de 4 anos. Durante este período, foram realizadas consultas periódicas de manutenção. O resultado se manteve satisfatório ao longo do tempo, sendo necessário apenas manutenção das restaurações pela sequência de polimento supracitado (Figuras 11 e 12).

Figura 11. Manutenção e acompanhamento no tempo de 4 anos da realização do procedimento.

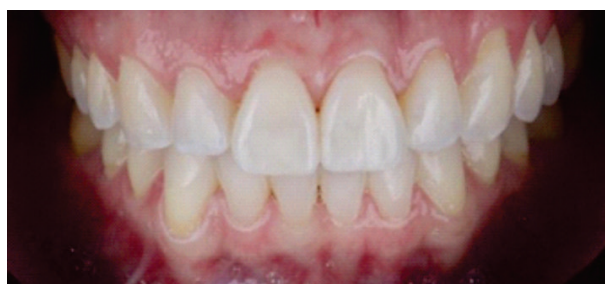
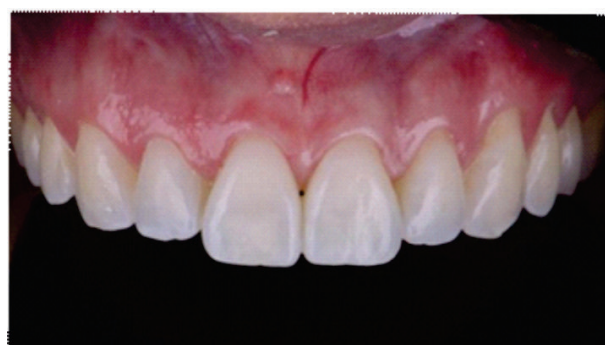

Figura 12. Vista aproximada dos dentes ântero-superiores após 4 anos.



DISCUSSÃO

A hipoplasia de esmalte é um defeito de desenvolvimento caracterizado por um distúrbio qualitativo e/ou quantitativo na formação do tecido mineralizado^{2,11,12}. Suas causas englobam fatores hereditários, sistêmicos ou locais, sendo traumatismo dentário um exemplo de fator etiológico local¹². A hipoplasia de esmalte ocasionada por trauma é bastante reportada na dentição decídua, visto que a maior ocorrência desse tipo de evento na infância. Porém, dado o período de desenvolvimento dos dentes permanentes, os mesmos também podem ser afetados, mesmo antes de sua erupção¹⁰. Clinicamente, manchas brancas ou marrom-amareladas são observadas. O presente caso foi categorizado como manchamento hipoplásico moderado (manchas profundas). Consequentemente, técnicas de clareamento e microabrasão não seriam eficazes para a completa resolução da demanda estética desta paciente¹³.

De forma geral, manchas hipoplásicas leves e moderadas, são defeitos mais associados a prejuízos estéticos do que funcionais^{7,10}. Essa justificativa é bem estabelecida pela literatura, visto que nesses estágios não é frequente a associação com sintomatologia¹⁰. O presente caso encontra concordância na evidência estabelecida, visto que a paciente não reportava sintomatologia dolorosa, somente o desconforto estético¹⁰. Vale salientar que para casos de maior complexidade, em que há exposição dentinária no ambiente oral, o mecanismo tubular de movimentação de fluidos pode desencadear processo inflamatório, recomendando-se priorizar as terapêuticas que amenizem os sintomas, previamente ao planejamento estético-restaurador¹³.

O exame de transiluminação consiste na aplicação de uma fonte luminosa, indiretamente à face onde existem as manchas⁹. Para o presente caso, a fonte de um fotopolimerizador (aparelho comum à prática odontológica) foi aplicada na face palatina dos dentes anteriores. Assim, foi possível estabelecer a extensão e profundidade das manchas, a partir da análise do grau de opacidade que as mesmas apresentavam

(manchas mais opacas permitem menor passagem de luz, produzindo imagens mais escurecidas à transiluminação). Essa abordagem é considerada simples e indolor, além de auxiliar na discriminação clínica entre esmalte saudável e não saudável⁹. Assim, ao averiguar a profundidade média das manchas, o plano de tratamento foi seguramente estabelecido.

No presente caso clínico, foi possível inferir que as manchas brancas tornaram-se mais visíveis e demarcadas após procedimento de clareamento dental, aumentando o grau de insatisfação da paciente. Ainda que a técnica clareadora possa tornar as manchas mais evidentes, a mesma configura a opção mais conservadora de tratamento. Nesse contexto, é possível que o contraste entre estruturas híginas e manchadas diminua, pela harmonização cromática, ocasionada pelo clareamento das estruturas adjacentes e mascaramento das manchas. Assim, considerando a sequência terapêutica estabelecida, os prejuízos estéticos parecem ínfimos, frente a possibilidade do tratamento ser completamente eficaz e dispensar maiores intervenções^{5,10}.

O presente reporte apresenta uma abordagem seguindo os preceitos da filosofia de mínima intervenção, respeitando o tecido biológico e atendendo a demanda estética expressa pela paciente. Vale salientar que, sendo uma paciente jovem, tratamentos indiretos ou que envolvessem mais dentes poderiam ser aplicados, mas infringiram a política estabelecida. Ainda, procedimentos restauradores necessitam de acompanhamento/manutenção periódica, contraindicando performar restaurações em dentes híginos sob pretexto de garantir harmonia cromática das estruturas.

No que diz respeito ao tratamento da hipoplasia de esmalte propriamente dito, terapêuticas de menor invasividade devem ser adotadas como primeiras opções. No intuito de contribuir para a longevidade dos dentes deve-se evitar, quando possível, o ciclo restaurador repetitivo¹⁴. Para isso, procedimentos conservadores se fazem necessários e devem ser priorizados, preservando ao máximo a estrutura dental sadia¹⁵. O presente caso possui um

acompanhamento de 4 anos e, ainda que sessões esporádicas de acabamento e polimento sejam realizadas, as restaurações se mantêm intactas, evidenciando longevidade e não necessitando novas intervenções.

A abordagem envolvendo macroabrasão e restauração com resina composta dos dentes 11 e 21 foi escolhida. Apesar de ser um tratamento menos conservador do que os anteriormente descritos, a terapêutica possui um alto índice de sucesso clínico para casos de hipoplasia de esmalte¹⁶. O caso em questão vai ao encontro da literatura consultada, em vista de que restaurações diretas culminaram em resultados altamente estéticos e de acordo com as exigências da paciente, ao mesmo tempo que os desgastes realizados foram controlados e pontuais. Sendo assim, o presente caso foi considerado bem sucedido a partir de duas vias de análise: execução do caso controlando desgaste dentário, obtendo resultados satisfatórios e aprovação da paciente em relação a aparência de seu sorriso.

Técnicas de infiltração resinosa vêm sendo recentemente associadas para casos de hipoplasia de esmalte, apresentando resultados satisfatórios. A partir da infiltração de monômeros, é possível reduzir, parcial ou completamente, os manchamentos. Da mesma forma que técnicas clareadoras ou microabrasivas, a infiltração resinosa também apresenta indicações para manchas leves e moderadas. Ainda que a terapêutica apresente resultados interessantes, sua proposição é relativamente recente e seu custo financeiro é bastante alto^{15,17}. Em vista disso, o presente caso utilizou técnicas sedimentadas na literatura para resolução do problema estético.

Foram empregados materiais amplamente estudados, com sólida evidência de qualidade e longevidade, para o tratamento restaurador¹⁸. Adotou-se resina de esmalte UE2, visando promover um leve efeito mascarador sob o tecido remanescente manchado. Vale salientar que a seleção de cor do compósito foi feita através da técnica do botão de resina composta. A escolha foi realizada adotando como referência o terço médio-incisal dos dentes anteriores. Já os materiais de acabamento e polimento foram

selecionados a partir das necessidades do presente caso, visando restabelecer a forma e as características de macro e microtextura do substrato dental.

Conclusão: Um tratamento bem executado depende de correto diagnóstico e planejamento, por parte do cirurgião-dentista. Assim, resultados altamente estéticos podem ser obtidos ao mesmo tempo que a estrutura dental sadia é preservada, por meio de procedimentos minimamente invasivos. Para o caso clínico, aqui descrito, as manchas brancas foram mascaradas com desgastes seletivos e restauração com resina composta. A cor, espessura e opacidade adequadas promoveram um resultado satisfatório, atendendo às expectativas estéticas do caso.

REFERÊNCIAS:

1. Glavina D. Principles of aesthetic tooth reconstruction. *Acta Stomatol Croat* [Internet]. 2021;55(1):110. Available from: <https://11nq.com/N4Hdk>
2. Ramya Chellammal M, Dharman S. Assessment of enamel defects in patients visiting Saveetha dental college, Chennai: A pilot study. *Res J Pharm Biol Chem Sci* [Internet]. 2016;7(3):995–1001. Available from: <https://acesse.dev/XEvbR>
3. Souza MIAV, Cavalheiro JP, Bussaneli DG, Jeremias F, Zuanon CC. Esthetic reconstruction of teeth with enamel hypoplasia. *Gen Dent*. 2020;68(2):56–9.
4. Grazioli G, Valente LL, Isolan CP, Pinheiro HA, Duarte CG, Münchow EA. Bleaching and enamel surface interactions resulting from the use of highly-concentrated bleaching gels. *Arch Oral Biol* [Internet]. 2018;87:157–62. Available from: <https://doi.org/10.1016/j.archoralbio.2017.12.026>
5. Sundfeld RH, Sundfeld-Neto D, Machado LS, Franco LM, Fagundes TC, Briso ALF. Microabrasion in tooth enamel discoloration defects: Three cases with long-term follow-ups. *J Appl Oral Sci*. 2014;22(4):347–54.

6. Joiner A, Luo W. Tooth colour of Enamel Hypoplasia. *Int J Prosthodont. and whiteness: A review. J Dent.* 2017 2020;33(1):105–10. Dec;67S:S3–10.
7. Gaião U, Pasmadjian ACP, Allig GR, Rezende LVM de L, da Silva VBS, da Cunha LF. Macroabrasion and/or Partial Veneers: Techniques for the Removal of Localized White Spots. Vol. 2022, *Case reports in dentistry.* 2022. p. 3941488.
8. Gagnier JJ, Kienle G, Altman DG, Moher D, Sox H, Riley D, et al. The CARE guidelines: Consensus-based clinical case report guideline development. *J Diet Suppl.* 2013;10(4):381–90.
9. Marouane O, Douki N. The use of transillumination in detecting subclinical extensions of enamel opacities. *J Esthet Restor Dent.* 2019;31(6):595–600.
10. Dabiri D, Eckert GJ, Li Y, Seow K, Schroth RJ, Warren J, et al. Diagnosing Developmental Defects of Enamel: Pilot Study of Online Training and Accuracy. *Pediatr Dent.* 2018 Mar;40(2):105–9.
11. Adams D. *Aesthetics in Dentistry: It's More Than Beauty.* Vol. 36, *Dentistry today.* United States; 2017. p. 8.
12. Muñoz MA, Arana-Gordillo LA, Gomes GM, Gomes OM, Bombarda NHC, Reis A, et al. Alternative esthetic management of fluorosis and hypoplasia stains: blending effect obtained with resin infiltration techniques. *J Esthet Restor Dent OffPubl Am AcadEsthet Dent . [et al].* 2013 Feb;25(1):32–9.
13. Ruschel VC, Araújo É, Bernardon JK, Lopes GC. Enamel hypoplasia: challenges of esthetic restorative treatment. *Gen Dent.* 2016;64(5):75–8.
14. V. Qvist, *Longevity of restorations: 'the death spiral,* in: W.S. (UK): Wiley-Blackwell (Ed.), *Dent. Caries - Dis. Its Clin. Manag.,* UK, 2015: pp. 387–404.
15. Oliveira A, Felinto L, Francisconi-dos-Rios L, Moi G, Nahsan F. Dental Bleaching, Microabrasion, and Resin Infiltration: Case Report of Minimally Invasive Treatment
16. Vinothkumar TS. Application of Near-infrared Light Transillumination in Restorative Dentistry: A Review. *J Contemp Dent Pract.* 2021;22(11):1355–61.
17. Azad A, De Tolla J, Ayalon O, Hacquebord JH, Glickel SZ, CatalanoLWI. Penlight versus Smartphone: Diagnostic Efficacy of Transillumination. *The Journal of Hand Surgery,* 2022;31(2):340-4.
18. Shah Y, Shiraguppi V, Deosarkar B, Shelke U. Long-term survival and reasons for failure in direct anterior composite restorations: A systematic review. *J Conserv Dent [Internet].* 2021;24(5):415–20. Available from: <https://pubmed.ncbi.nlm.nih.gov/35399771>.