

## USO DE CÉLULAS-TRONCO NO TRATAMENTO DE CÃES COM SEQUELAS NEUROLÓGICAS DE CINOMOSE

USE OF STEM CELLS IN THE TREATMENT OF DOGS WITH NEUROLOGICAL SEQUELAE OF DISEASE

**Carine Moreira Guimarães<sup>1</sup>, Guilherme Costa de Souza<sup>1</sup>, Rafael Prange Bonorino<sup>2</sup>**

1 Alunos do Curso de Medicina Veterinária

2 Professor Mestre do Curso de Medicina Veterinária

### Resumo

**Introdução:** A cinomose canina é uma doença infecciosa e contagiosa causada por um vírus da família Paramyxoviridae, do gênero Morbillivirus. Mesmo após tratamento, essa patologia deixa sequelas, as quais são tratadas com a terapia de células-tronco mesenquimais (CTMs). **Objetivo:** investigar a eficácia da terapia com CTMs em cães que apresentam sinais neurológicos resultantes da infecção pelo Vírus da Cinomose Canina (CDV). **Materiais e Métodos:** Revisão de literatura, cujas fontes foram as bases de dados indexadas na Biblioteca Virtual da saúde (BVS), a Scientific Electronic Library Online (Scielo) e plataforma Google Acadêmico, além amostras de livros eletrônicos disponíveis no Google Books. **Resultado:** Os resultados mostram a capacidade regenerativa dessas células, especialmente em fases agudas da doença, embora a cura total ainda não seja alcançada. **Conclusão:** A necessidade de mais pesquisas é evidente para garantir a eficácia e segurança a longo prazo, bem como para otimizar os protocolos de tratamento e desenvolver estratégias personalizadas que considerem as particularidades de cada paciente.

**Palavras-Chave:** Cinomose canina; células-tronco; sequelas neurológicas.

### Abstract

**Introduction:** Canine distemper is an infectious and contagious disease caused by a virus of the Paramyxoviridae family, of the Morbillivirus genus. Even after treatment, this pathology leaves sequelae, which are treated with mesenchymal stem cell (MSC) therapy. **Objective:** to investigate the efficacy of MSC therapy in dogs that present neurological signs resulting from Canine Distemper Virus (CDV) infection. **Materials and Methods:** Literature review, whose sources were the databases indexed in the Virtual Health Library (BVS), the Scientific Electronic Library Online (Scielo) and the Google Scholar platform, in addition to samples of electronic books available on Google Books. **Result:** The results show the regenerative capacity of these cells, especially in acute phases of the disease, although a complete cure has not yet been achieved. **Conclusion:** The need for further research is evident to ensure long-term efficacy and safety, as well as to optimize treatment protocols and develop personalized strategies that consider the particularities of each patient.

**Key words:** Canine distemper; stem cells; neurological sequelae.

**Contato:** [carine.guimaraes@souicesp.com.br](mailto:carine.guimaraes@souicesp.com.br); [guilhermesouza@souicesp.com.br](mailto:guilhermesouza@souicesp.com.br)

### 1 Introdução

A cinomose canina é uma doença infecciosa e contagiosa causada por um vírus da família Paramyxoviridae, do gênero Morbillivirus. Essa condição pode acometer cães de todas as raças, sexos e idades, mas é mais comum em filhotes de 3 a 6 meses e em cães que não foram vacinados (Dietrich; Oliveira, 2022).

O Vírus da Cinomose Canina (Canine Distemper Virus - CDV) penetra no organismo do cão principalmente através do trato respiratório, podendo ser inalado ou ingerido. Isso resulta em uma rápida disseminação para os gânglios linfáticos e, posteriormente, para a corrente sanguínea (Silva, 2021).

Ao se espalhar pelo corpo, o CDV infecta diversos tecidos e órgãos, com uma ênfase particular no sistema nervoso central (SNC). Esse processo pode provocar uma variedade de sintomas neurológicos, como convulsões, tremores, fraqueza muscular, paralisia e até mudanças de comportamento (Brito *et al.*, 2010).

A severidade da doença é influenciada por fatores como a idade, o estado imunológico do cão, a virulência do vírus e a capacidade do sistema imunológico do hospedeiro de combater a infecção. Entretanto, uma das complicações mais graves da doença é a neurológica, pois o vírus pode alcançar o encéfalo, ocasionando lesões inflamatórias ou degenerativas no Sistema SNC (Ávila, 2021).

Embora os tratamentos convencionais possam aliviar os sintomas, os sinais clínicos da infecção do SNC pela cinomose são geralmente permanentes. Neste sentido, as sequelas neurológicas dessa doença incluem alterações comportamentais, crises epiléticas, perda de visão, ataxia, desequilíbrio, paraparesia ou tetraparesia com ataxia sensorial, atrofia muscular, mioclonias e hiperestesia. Contudo, não há tratamento específico para cinomose, e a terapia se concentra em tratar os sintomas clínicos e fornecer suporte (Silva Júnior; Odongo; Dullely, 2009).

O diagnóstico pode ser realizado com base nos sinais clínicos, na anamnese, em exames laboratoriais e na visualização do corpúsculo de

Lenz em esfregaços sanguíneos. No entanto, a ausência desses sinais não exclui a possibilidade de infecção pelo vírus (Machado, 2019).

Considerando que cerca de 30% dos cães que se recuperam da cinomose apresentam sequelas neurológicas, várias técnicas inovadoras estão sendo pesquisadas para melhorar a qualidade de vida desses animais. Entre essas técnicas, destaca-se o uso de células-tronco para tratar as sequelas (Paim; Costa; Consul, 2022).

Células-tronco são células especiais com duas propriedades essenciais: a capacidade de se autorrenovar, produzindo mais células semelhantes a elas, e a habilidade de se diferenciar, transformando-se em outros tipos de células com funções distintas. Presentes em quase todos os tecidos do corpo, as células-tronco são cruciais para a manutenção e o reparo dos tecidos após lesões (Pinheiro *et al.*, 2016).

Nesta continuidade, convém acrescentar que o transplante de células-tronco tem como finalidade primordial promover a diferenciação dessas células em um tecido específico que necessita ser regenerado ou substituído após uma lesão. Essa técnica pode ser aplicada no tratamento de diversas doenças, incluindo condições ósseas, oftalmológicas e neurológicas não limitando-se à cinomose (Mesquita; Souza; Lages, 2024).

Acrescenta-se que outras doenças podem ser tratadas com a metodologia terapêutica das células-tronco, tal como a tetraplegia neural e o botulismo (Batista, 2018; Rocha, 2024).

A tetraplegia acontece devido a uma lesão na medula cervical, causando paralisia nos quatro membros, tronco e músculos respiratórios. Estudos indicam que o transplante de células-tronco pode ajudar na regeneração do axônio e recuperação funcional, mas os benefícios para déficits motores são limitados e a eficácia no tratamento da dor neuropática ainda é incerta (Batista, 2018).

O transplante de células-tronco para lesões medulares tem dois objetivos principais: reparar a área danificada, substituindo neurônios e células do sistema nervoso central, ou modificar o microambiente para fornecer fatores neurotróficos, transportar medicamentos, ou modular a resposta inflamatória, protegendo os neurônios e estimulando a regeneração (Batista, 2018).

O botulismo em cães é causado pela ingestão de neurotoxinas da bactéria *Clostridium botulinum*, geralmente por carcaças, alimentos em decomposição ou água contaminada. A doença provoca paralisia flácida, que pode afetar a respiração e causar complicações neurológicas, gastrointestinais e oculares devido ao bloqueio da transmissão nervosa. Assim como a cinomose, que também afeta o sistema nervoso, o botulismo pode levar a dificuldades motoras e respiratórias, embora

tenham agentes causadores e mecanismos distintos (Rocha, 2024).

Devido às propriedades anti-inflamatórias e imunomoduladoras das células-tronco mesenquimatosas (CTMs), essas células são vistas como uma alternativa promissora para tratar ou melhorar a qualidade de vida de animais com sequelas neurológicas após infecção pelo vírus da cinomose canina (Kumar; Abbas; Aster, 2016).

Nesse sentido, o objetivo deste estudo foi investigar a eficácia da terapia com CTMs em cães que apresentam sinais neurológicos resultantes da infecção pelo Vírus da Cinomose Canina (CDV).

## 2 Materiais e Métodos

O presente estudo trata-se de uma revisão de literatura, descritiva exploratória, visto que é apropriada para descrever, discutir e analisar de forma ampla a literatura publicada sobre o tema, sob o ponto de vista teórico ou contextual sobre o tratamento de sequelas neurológicas provenientes de cinomose canina, usando células-tronco, sendo necessário realizar, buscar e reunir a contribuição de diferentes autores, suas experiências profissionais e abordagens diferenciadas sobre o tema.

O presente estudo foi dividido em cinco etapas descritas a seguir:

Primeira etapa: seleção e revisão dos artigos encontrados nas seguintes bases de dados: bases indexadas na Biblioteca Virtual da saúde (BVS), na SciELO- Scientific Electronic Library Online, no Google Acadêmico e em livros eletrônicos. Realizou-se a busca por artigos com intuito de elaborar uma revisão de literatura de caráter descritivo e exploratório.

Segunda etapa: foram utilizados os critérios de inclusão e exclusão de artigos, onde foram utilizadas as publicações que retratavam o tema em foco. Foram utilizadas como palavras-chave e descritores: cinomose canina; células-tronco; e sequelas neurológicas; foi realizada a pré-seleção e seleção de artigos com texto completo em língua portuguesa e inglesa.

Terceira etapa: seguiu-se todos os critérios de inclusão e exclusão, elegendo artigos que atenderam aos critérios de inclusão pré-estabelecidos. Posteriormente, em posse da bibliografia, realizou-se a análise qualitativa e a leitura analítica. Além disso, foi realizada uma análise criteriosa dos artigos por se tratar de uma revisão da literatura. Também foi considerada a importância da preservação da ideia do autor.

Quarta etapa: após leitura e análise dos artigos, foi elaborada a revisão de literatura e discussão sobre o uso de células-tronco no

tratamento de sequelas neurológicas decorrentes de cinomose canina. Analisou-se a base de dados, selecionando o marco teórico para serem mais aprofundadas à frente da metodologia e análise linguística.

Quinta etapa: o presente estudo foi desenvolvido no período de março a novembro de 2024 e seguiu as normas do NIP (Núcleo Interdisciplinar de Pesquisa) do Centro Universitário Icesp de Brasília e da Associação Brasileira de Normas Técnicas (ABNT).

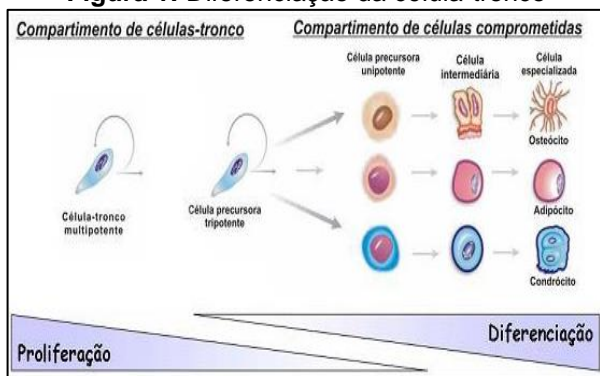
### 3 Células-tronco

#### 3.1 Mecanismos fisiológicos das células-tronco

Os mecanismos fisiológicos das células-tronco envolvem uma complexa rede de sinalização celular, regulação genética e interações com o microambiente. A capacidade de autorrenovação dessas células constitui habilidade central para o desenvolvimento embrionário, regeneração de tecidos e manutenção da homeostase. De modo geral, as células-tronco apresentam os seguintes processos fisiológicos: autorrenovação e diferenciação; nicho das células-tronco; sinalização e regulação; plasticidade e reprogramação; e mecanismos epigenéticos (Bendall *et al.*, 2007; Huang *et al.*, 2015; Yanardag; Pugacheva, 2021; Ruzittu; Willnow; Spagnoli, 2020; Cao; Yan, 2020).

As células-tronco podem se autorrenovar, ou seja, dividir-se para formar novas células idênticas, enquanto também podem se diferenciar, criando células especializadas (Huang *et al.*, 2015), conforme ilustra a Figura 1.

**Figura 1: Diferenciação da célula-tronco**



Fonte: Dernowsek (2020).

[https://www.researchgate.net/publication/316172880\\_Post-transcriptional\\_control\\_involving\\_miRNAs-mRNAs\\_interaction\\_networks\\_during\\_osteoblast\\_differentiation\\_of\\_human\\_dental\\_pulp\\_stem\\_cells](https://www.researchgate.net/publication/316172880_Post-transcriptional_control_involving_miRNAs-mRNAs_interaction_networks_during_osteoblast_differentiation_of_human_dental_pulp_stem_cells)

Esse equilíbrio é controlado por fatores internos, como genes específicos, e externos, como sinais do microambiente ao redor das células-tronco, chamado de nicho (Huang *et al.*, 2015).

O nicho é o ambiente onde as células-tronco vivem e que fornece os sinais necessários para elas

manterem suas características. Essa interação com o nicho ajuda as células-tronco a permanecerem inativas ou a se ativarem para responder a lesões e se diferenciar (Bendall *et al.*, 2007).

Os processos de sinalização, por sua vez, como Wnt, Notch e Hedgehog, regulam se uma célula-tronco vai se manter no estado de autorrenovação ou se diferenciar. Por exemplo, a via Wnt é importante para a manutenção das células-tronco embrionárias (Yanardag; Pugacheva, 2021).

A propósito, os termos WNT (Wingless = sem asas; Int - 1 = um gene descoberto em camundongos, associado ao desenvolvimento de tumores mamários), Notch (entalhes nas bordas das asas) e Hedgehog (ouriço) são sinalizações celulares envolvidas na regulação das células-tronco. Os osteoblastos produzem em excesso um inibidor da via WNT, que impede a auto-renovação das células-tronco hematopoéticas (CEHs). Isso mostra que a via WNT tem um papel importante no microambiente da medula óssea. Já as vias Notch e Hedgehog (HH) ajudam na proliferação, diferenciação e manutenção das CEHs. Porém, a via HH age de forma indireta, ativando outra via chamada BMP (Proteína Morfogênica Óssea) (Pires, 2014).

Essas células também possuem plasticidade, ou seja, podem se transformar em diferentes tipos de células conforme o ambiente. Além disso, técnicas de reprogramação permitem que células já diferenciadas voltem a ser pluripotentes, o que é útil na medicina regenerativa (Ruzittu; Willnow; Spagnoli, 2020).

Por fim, a regulação epigenética, como a metilação do DNA, influencia quais genes serão ativados ou silenciados, ajudando as células-tronco a se adaptarem às necessidades do organismo (Cao; Yan, 2020).

#### 3.2 Resultados dos mecanismos de ação das células-tronco

Os mecanismos fisiológicos que levam à formação e manutenção das células-tronco são complexos e envolvem uma série de processos moleculares e ambientais. A propósito, os resultados desses processos resultam em células-tronco embrionárias, adultas e, também, induzidas (Dowell *et al.*, 2014; Hicks; Pyle, 2023; Farhoud *et al.*, 2024).

As células-tronco embrionárias, derivadas da massa celular interna do blastocisto, são pluripotentes e podem se transformar em qualquer tipo de célula do corpo. Durante o desenvolvimento embrionário, essas células são formadas naturalmente através da ativação de genes específicos, como Oct4, Sox2 e Nanog, que as

mantêm em um estado de pluripotência. Esse processo é regulado por sinais específicos que asseguram a capacidade dessas células de se dividir e originar todas as outras células do organismo (Dowell *et al.*, 2014).

Células-tronco adultas, por sua vez, são encontradas em vários tecidos do corpo, como medula óssea e pele, e possuem uma capacidade mais limitada de diferenciação, sendo multipotentes. A transformação dessas células é fortemente influenciada pelo microambiente, conhecido como nicho, que fornece sinais cruciais para mantê-las em um estado de quiescência ou ativá-las para a regeneração tecidual. O microambiente regula a atividade dessas células por meio de interações com fatores de crescimento e a matriz extracelular, essenciais para a manutenção de suas características (Hicks; Pyle, 2023).

Já as células-tronco induzidas (iPSCs) são resultado da reprogramação de células somáticas diferenciadas para um estado pluripotente, semelhante ao das células-tronco embrionárias. Esse processo, que ocorre em ambiente laboratorial, é mediado pela introdução de fatores de Yamanaka (Oct4, Sox2, Klf4, e c-Myc) que reativam os genes necessários para que a célula retorne a um estado indiferenciado. Além disso, o ambiente e fatores epigenéticos, como metilação do DNA e modificações nas histonas, desempenham um papel fundamental na regulação dessa reprogramação, permitindo que as células se adaptem e mantenham seu potencial de pluripotência (Farboud *et al.*, 2024).

### 3.3 Extração da célula-tronco: procedimentos, equipamentos

As células-tronco podem ser extraídas da medula óssea de cães e gatos. Para tanto, procede-se à aspiração usando, de modo geral, agulhas específicas em pontos que oferecem maior quantidade de células hematopoiéticas, em três locais abundantes: na crista ilíaca, no fêmur, na trans-olíaca e na epifisária proximal do úmero (Rodrigues *et al.*, 2012; Viscondi *et al.*, 2013).

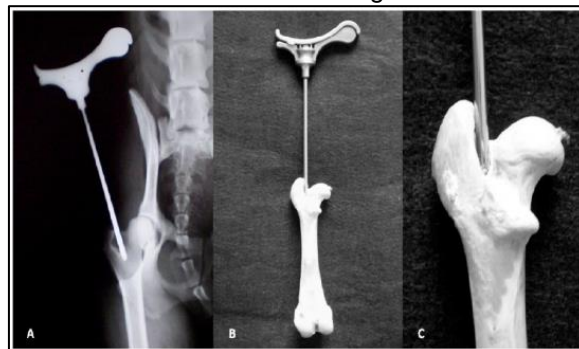
Olsson *et al.* (2009) asseguram que não há protocolo único para colheita de células da medula óssea para obtenção de células mononucleares que contenham células-tronco hematopoiéticas e mesenquimais para terapia em cães. Partindo desse pressuposto, os autores desenvolveram uma técnica para colheita de medula óssea usando um equipamento especial ao qual denominaram Bone Marrow Collection Kit com agulhas tipo Steis.

O método de coleta de medula óssea com o Bone Marrow Collection Kit e a agulha Steis é descrito como rápido e eficiente, permitindo a obtenção de células com alta viabilidade (Müller *et*

*al.*, 2009; Olsson *et al.*, 2009).

Na sequência, a Figura 2 mostra técnicas e sítios de coleta de medula óssea em cães e gatos.

**Figura 2:** Técnicas e sítios de coleta de medula óssea em cães e gatos



**Fonte:** Müller *et al.* (2009, p. 2247)

**Legenda:** Punção da fossa trocantérica de cão com agulhas Steiss. (A) Imagem radiográfica ventro-dorsal; (B, C) ;Detalhes do local de introdução da agulha no osso. Observa-se que a extremidade da agulha é apoiada contra a face interna do trocanter maior do fêmur.

Assim, os autores recomendam essa técnica como uma fonte abundante de células mononucleares, que podem ser aplicadas para fins terapêuticos, como em implantes celulares em novos microambientes (Olsson *et al.*, 2009).

Para a coleta do material, faz-se imprescindível que haja assepsia, anestesia geral no paciente e uso de seringas com anticoagulantes para promoção da sucção. De modo prático, o procedimento de coleta exige precisão no manejo da agulha na medula para obtenção de resultados exitosos. Assim sendo, recomenda-se que a agulha deve estar bem apoiada na palma da mão do cirurgião para garantir maior controle. Essa técnica visa assegurar que apenas a porção da agulha a frente do dedo seja inserida, minimizando o risco de perfurações indesejadas caso ocorra um deslizamento (Rodrigues *et al.*, 2012).

Ainda no tocante ao procedimento para coleta de material, um estudo descreveu o seguinte: estando os animais anestesiados, foi realizada a preparação asséptica e colocação em decúbito lateral, em seguida, o sangue da medula foi extraído por punção rotacional e aspiração, utilizando uma agulha específica. O local de punção foi a fossa trocantérica femoral direita. Em 90% dos casos, uma única punção óssea é suficiente para coletar a quantidade necessária de medula. As amostras são colhidas com seringa de 10 ml contendo heparina e liquemine. Após a colheita, o sangue intramedular passa por um processo de filtragem com filtros de diferentes espessuras para separar as espículas ósseas (Olsson *et al.*, 2009).

Segundo Olsson *et al.* (2009) a separação das células ocorreu assim: Uma amostra de sangue da medula óssea (MO), retirada dos animais, foi



transferida para uma bolsa de infusão. Após filtragem, 1 ml dessa amostra foi enviado para contagem manual de células no laboratório da UFSM. A contagem absoluta de células nucleadas foi calculada multiplicando o total de células nucleadas pelo volume de sangue coletado, dividido pelo peso do animal.

Além disso, é coletado 1 ml de medula do osso femoral para análise de esfregaço (mielograma), onde são preparadas 10 lâminas e coradas para estudo detalhado da atividade celular e da relação entre células mieloides e eritroides usando microscopia de luz (Olsson *et al.*, 2009).

O processo de separação de células se dá mediante uso de equipamentos específicos. Existe no mercado uma quantidade considerável de equipamentos empregados na separação de células, como, por exemplo, o modelo MACS Quant10, na Figura 3:

**Figura 3:** Separador de células MACSQuant10



**Fonte:** Miltenyi Biotec (2024).  
<https://www.miltenyibiotec.com/US-en/applications/by-technology/Cell-and-nuclei-preparation-for-genomics/sample-quality-control-prior-genomic-analysis.htm>

Com esse equipamento, a citometria de fluxo se torna simples para qualquer usuário, pois realiza automaticamente a contagem absoluta de células em cada amostra, graças à sua função de pipetagem volumétrica exclusiva. Em apenas alguns segundos e com apenas 25  $\mu$ L da amostra, é possível obter contagens celulares precisas (Miltenyi Biotec, 2024).

### 3.4 Indicações terapêuticas da célula-tronco e relatos de casos em sequelas de cinomose canina

As terapias com células-tronco mesenquimais têm se mostrado promissoras no tratamento de diversas patologias em animais de companhia, como cães e gatos. Essas células possuem propriedades regenerativas e imunomoduladoras, sendo eficazes principalmente em doenças para as quais os tratamentos convencionais são limitados ou ineficazes (Baouche *et al.*, 2023).

Em cães, tanto quanto em gatos, as terapias supramencionadas têm sido utilizadas com

sucesso para tratar lesões na medula espinhal, doenças oculares, problemas de pele, além de doenças neuromusculares. As células são obtidas de diferentes tecidos, como medula óssea, tecido adiposo e cordão umbilical, e sua capacidade de se diferenciar em vários tipos celulares as torna versáteis na medicina regenerativa veterinária (Picazo *et al.*, 2024).

No mesmo estudo, Picazo *et al.* (2024) relataram o caso de recuperação de um cão com lesão da medula espinhal (LME). O paciente foi submetido a aplicação de 5 milhões de células mesenquimais derivadas do líquido amniótico; após 16 semanas, o paciente apresentou melhora considerável nos movimentos das patas traseiras, conseguindo andar sozinho, mas com limitações. Segundo os autores, exames de ressonância magnética mostraram sinais leves de regeneração na medula espinhal.

Além disso, as terapias em foco apresentam efeitos anti-inflamatórios e imunomoduladores, sendo úteis no tratamento de doenças imunomediadas. A interação dessas células com o sistema imunológico pode ajudar na regulação de respostas inflamatórias, promovendo a cura de feridas e a regeneração de tecidos (Dias *et al.*, 2019; Baouche *et al.*, 2023).

Além das indicações supracitadas, o uso de células-tronco tem sido acatado como uma terapia relevante, também, no tratamento de sequelas decorrentes de cinomose, conforme casos abaixo relatados (Santos *et al.*, 2015).

Nesta perspectiva, um caso exitoso apresentado por Santos *et al.* (2015) mostra resultados bem-sucedidos com quatro cães. Segundo os autores, os cães com sequelas neurológicas de cinomose (mioclonia, ataxia e paralisia) foram tratados com células-tronco obtidas do tecido adiposo. A quantidade de células aplicadas variou conforme o peso e os sintomas de cada animal. Após quatro meses, todos os cães estabilizaram a condição neurológica e não mostravam mais sinais da fase virêmica. Houve melhora clínica significativa na ataxia de todos os cães, e dois deixaram de ter mioclonias. Um cão tetraparético recuperou completamente os movimentos, enquanto outro com paralisia nas patas traseiras teve uma recuperação parcial. A qualidade de vida de todos melhorou.

Acrescenta-se que os animais receberam um cateter em uma veia periférica, e as células-tronco foram administradas de maneira gradual. Cada um deles passou por três aplicações de células-tronco, com intervalos entre 21 e 30 dias. Além disso, nenhum dos animais que recebeu as células-tronco foi submetido a fisioterapia, acupuntura ou qualquer outro tratamento simultâneo (Santos *et al.*, 2015).

Outro caso é de uma cadela Bulldog Inglês com tetraparesia, nistagmo, ataxia e mioclonia, sintomas neurológicos decorrentes de cinomose, foi tratada com células-tronco mesenquimais derivadas de tecido adiposo, em conjunto com fisioterapia que incluiu técnicas como infravermelho, bandagens, laserterapia, eletroterapia, massoterapia, hidroterapia, fitness e acupuntura com hemopuntura. A combinação dessas terapias resultou em uma melhora significativa do quadro clínico, sugerindo que o uso de células-tronco aliado a tratamentos complementares pode ser uma abordagem promissora para tratar déficits neurológicos causados pela cinomose (Braz *et al.*, 2015).

Paim, Costa e Consul (2024) arrematam os desfechos favoráveis dessas terapias, admitindo que as células-tronco mesenquimais, em particular, são amplamente estudadas por seu potencial de reparação tecidual, modulação imunológica e secreção de fatores anti-inflamatórios. Elas podem auxiliar na regeneração de tecidos danificados ao adquirir a forma e função das células lesadas. Entretanto, convém ressaltar que a terapia com células-tronco tende a promover melhores resultados quando administrada em paralelo com terapias complementares.

Além disso, adverte-se que cães com cinomose crônica podem apresentar uma melhora temporária, mas depois retomam os sintomas anteriores. A resposta ao tratamento varia entre os animais, dependendo de fatores como idade, imunidade, cepa viral e duração da infecção no organismo (Paim; Costa; Consul, 2022).

Não obstante os relatos de sucesso, nem todas as experiências de tentativa de restauração dos movimentos de cães com sequelas de cinomose são bem-sucedidas. Por exemplo, estudo de Dantas e Mortari (2019) mostrou que de nove cães tratados, 22,2% (n=2) não apresentaram melhora na locomoção, mantendo tetraparesia tanto no início quanto após três meses. Porém, 44,4% (n=4) demonstraram recuperação total, com a maioria (75%), ou seja, 3 cães passando de tetraparesia para postura normal, e 25% (n=1) de paraparesia para postura normal. Outros 33,3% (n=3) tiveram melhora parcial, com redução na gravidade da paralisia, dos quais um passou de tetraparesia para paraparesia e dois passou de paraparesia para paresia de um membro. Esses resultados indicam que o tratamento foi eficaz em boa parte dos cães, embora alguns ainda apresentem limitações.

Nessa continuidade, o estudo de Serigano *et al.* (2010) traz um experimento com 30 cães da raça beagle, com 12 a 18 meses de idade, com LME, autorizado pelo Institutional Animal Care and Use Committee (IACUC). Os autores descrevem uma metodologia de modelo experimental

induzindo, de forma controlada, a degeneração dos discos intervertebrais. Na sequência, foram transplantadas diferentes quantidades de células-tronco nos discos, com concentração de  $10^5$ ,  $10^6$  e  $10^7$  – respectivamente, cem mil, um milhão e dez milhões – de células por disco. Durante 12 semanas, os discos tratados foram avaliados por radiografias, ressonância magnética, e análises visuais e microscópicas.

Os resultados do estudo supramencionado mostraram que a quantidade de células influenciou a regeneração. A dose de  $10^6$  (1 milhão de células) foi a mais eficaz, preservando a estrutura dos discos e reduzindo a morte celular, enquanto a dose de  $10^5$  células foi insuficiente e  $10^7$  causou mais danos devido ao aumento da morte celular (Serigano *et al.*, 2010).

Os estudos comparados evidenciam que, embora alguns cães apresentem melhorias significativas nas sequelas de cinomose, os resultados do tratamento não são uniformes (Serigano *et al.*, 2010; Braz *et al.*, 2015; Santos *et al.*, 2015; Paim; Costa; Consul, 2024). Em alguns casos, como nos estudos de Dantas e Mortari (2019), houve recuperação parcial ou nenhuma melhora, sugerindo que o tratamento pode ser eficaz para uma parte dos cães, mas com resultados limitados ou inconsistentes em outros. Isso indica que, apesar do sucesso observado em alguns casos, as respostas ao tratamento variam consideravelmente entre os animais.

#### 4 Prognóstico

O uso de células-tronco para o tratamento de sequelas provenientes de cinomose apresenta prognósticos variados, conforme relatado nos estudos de Brito *et al.* (2010) e Mesquista, Souza e Lages (2024).

No estudo de Brito *et al.* (2010), os pesquisadores descreveram o transplante de células da medula óssea em 11 cães, dos quais cinco em fase aguda tiveram remissão total, enquanto três em fase crônica mostraram melhoras temporárias. Nesse estudo, ficou evidenciado que, para a fase crônica, esse tratamento ainda é insatisfatório, ao passo que pode apresentar resultados promissores na fase aguda.

De acordo com Mesquista, Souza e Lages (2024), a terapia com células-tronco possui o potencial de regenerar o tecido nervoso, promovendo a recuperação do paciente e melhorando sua qualidade de vida. No mencionado estudo, os autores analisaram um caso de terapia celular em um cão da raça Spitz Alemão, com idade de 1 ano e 3 meses, pesando 4,4 quilos com sequelas neurológicas devido ao vírus da cinomose. O paciente apresentava paralisia nos quatro membros, incontinência urinária e

dificuldade em se alimentar de forma independente e hipertermia. Foi indicado tratamento fisioterapêutico associado a medicação e, também, a terapia com células-tronco. Ao final do tratamento, o cão mostrou uma leve recuperação, associada a um possível estado virêmico. O estudo concluiu que o uso de células-tronco é promissor no tratamento de sequelas neurológicas da cinomose e pode ser uma boa opção de terapia complementar, embora dependa de fatores como idade, condição imunológica do paciente e o protocolo utilizado.

Como visto, os prognósticos apontam para possibilidades de melhora do paciente e, por conseguinte, melhor qualidade de vida (Braz *et al*, 2015), embora não haja, ainda, cura total das sequelas decorrentes da cinomose (Dantas; Mortari, 2019).

### **Considerações finais**

Esta revisão possibilitou analisar a efetividade do tratamento com CTMs em cães que manifestam sintomas neurológicos decorrentes da infecção pelo Vírus da Cinomose Canina (CDV).

Os achados mostraram que as células-tronco possuem a capacidade de se autorrenovar e se adaptar ao microambiente, reguladas por sinais genéticos e epigenéticos, permitindo a regeneração do organismo. Elas são classificadas em embrionárias, adultas e induzidas, com diferentes características e origens.

As células-tronco são extraídas da medula óssea de cães e gatos, através de um procedimento que requer assepsia e anestesia. As terapias com células-tronco mesenquimais têm demonstrado eficácia no tratamento de sequelas neurológicas de cinomose, com melhores resultados na fase aguda, embora a cura total não seja possível e a resposta ao tratamento varie entre os animais.

Embora tenha-se percebido que muitos autores abordam relatos de casos de seus próprios estudos ou de outros, relatando melhoras nos

sinais clínicos dos animais, a maioria não menciona exames complementares, tais como ressonância ou tomografia.

Apesar de ser promissora, a terapia com células-tronco ainda precisa de mais pesquisas para avaliar sua eficácia e segurança a longo prazo. Acrescente-se que dado o alto custo, essa terapia fica restrita a um seleto grupo de pacientes.

Estudos clínicos controlados e com amostras maiores são essenciais para entender melhor os mecanismos envolvidos e aprimorar os protocolos de tratamento.

Nessa continuidade, a análise dos fatores que afetam a resposta dos pacientes pode ajudar a desenvolver abordagens mais eficazes e personalizadas para manejar as sequelas neurológicas da cinomose canina.

### **Agradecimentos**

Gostaríamos de expressar nossa imensa gratidão às nossas famílias, que nos ofereceram apoio, amor e incentivo durante toda essa jornada acadêmica. Sem o suporte emocional, a paciência e os sacrifícios de cada um de vocês, não teríamos conseguido alcançar este objetivo. Agradecemos especialmente aos nossos pais, que sempre acreditaram no nosso potencial e nos proporcionaram as melhores oportunidades de aprendizado e crescimento.

Aos nossos amigos e familiares, somos gratos por estarem ao nosso lado nos momentos de dificuldades e nas conquistas, oferecendo palavras de motivação e compreensão.

Agradecemos também ao nosso orientador, professor Rafael Prange Bonorino, pela orientação, paciência, disponibilidade e pelos ensinamentos valiosos. Suas experiências, dedicação e visão crítica foram fundamentais para o desenvolvimento deste trabalho e para o nosso amadurecimento acadêmico. Somos imensamente gratos pelo suporte e pela orientação constante durante todas as fases desta pesquisa.

## Referências

- ÁVILA, C. M. **Revisão de Literatura:** Cinomose Canina. 28 f. Trabalho de Conclusão de Curso (Especialização) - Universidade Federal de Uberlândia, Uberlândia -MG, 2021. Disponível em: <https://repositorio.ufu.br/bitstream/123456789/36583/4/Revis%C3%A3oLiteraturaCinomose.pdf>. Acesso em: 3 out. 2024.
- BAOUCHE, M. *et al.* Mesenchymal Stem Cells: Generalities and Clinical Significance in Feline and Canine Medicine. **Animals**, v. 13, n 12, 2023. Disponível em: <https://www.mdpi.com/2076-2615/13/12/1903>. Acesso em: 3 out. 2024.
- BATISTA, C. E. M. M. Avaliação da dor neuropática e das funções motora e somatossensitiva após o transplante de células tronco em modelo de lesão da medula espinal em ratos. Tese de Doutorado em Medicina – Neurologia. **Digital Library – USP**, 2018. Disponível em: <https://www.teses.usp.br/teses/disponiveis/5/5138/tde-07022019-150826/en.php>. Acesso em: 14 set. 2024.
- BENDALL, S. C. *et al.* IGF and FGF cooperatively establish the regulatory stem cell niche of pluripotent human cells in vitro. **Nature**, v. 448, n. 7157, p. 1015-1021, 2007. Disponível em: <https://sci-hub.se/10.1038/nature06027>. Acesso em: 31 ago. 2024.
- BRAZ, H. S. *et al.* Utilização de células-tronco no tratamento de cão com sequela neurológica de cinomose: Relato de caso. **Nosso Clínico**, v. 18, n. 106, p. 14-22, 2015. Disponível em: <https://pesquisa.bvsalud.org/portal/resource/pt/biblio-1485887>. Acesso em: 6 out. 2024.
- BRITO, H. F. V. *et al.* Tratamento de sequelas neurológicas em cães, causadas por infecção pelo vírus da cinomose, através do transplante alogênico de células mononucleares de medula óssea. **Medvep - Revista Científica de Medicina Veterinária - Pequenos Animais e Animais de Estimação**, v. 8, n. 24, p. 26-29, 2010. Disponível em: [https://www.researchgate.net/publication/265250963\\_Tratamento\\_de\\_sequelas\\_neurológicas\\_em\\_caes\\_ca\\_usadas\\_por\\_infecção\\_pelo\\_virus\\_da\\_cinomose\\_atraves\\_do\\_transplante\\_alogenico\\_de\\_celulas\\_mononucleares\\_de\\_medula\\_ossea](https://www.researchgate.net/publication/265250963_Tratamento_de_sequelas_neurológicas_em_caes_ca_usadas_por_infecção_pelo_virus_da_cinomose_atraves_do_transplante_alogenico_de_celulas_mononucleares_de_medula_ossea). Acesso em: 28 ago. 2024.
- CAO, J.; YAN, Q. Cancer Epigenetics, Tumor Immunity, and Immunotherapy. **Trends Cancer**, v. 6, n. 7, p. 580–592, 2020. Disponível em: <https://www.ncbi.nlm.nih.gov/pmc/articles/PMC7330177/>. Acesso em: 28 ago. 2024.
- DANTAS, C. N.; MORTARI, A. C. **Tratamento com células-tronco mesenquimais em cães com paresia como sequela neurológica da infecção pelo vírus da cinomose**. Brasília: Universidade de Brasília – UnB. 2019. Disponível em: [https://bdm.unb.br/bitstream/10483/25532/1/2019\\_CristianeNascimentoDantas\\_tcc.pdf](https://bdm.unb.br/bitstream/10483/25532/1/2019_CristianeNascimentoDantas_tcc.pdf). Acesso em: 2 nov. 2024.
- DERNOWSEK, J. A. **Controle pós-transcricional envolvendo redes de interação miRNAs-mRNAs durante a diferenciação osteoblástica de células tronco da polpa dentária humana**. Tese de Doutorado em Ciências. Universidade de São Paulo. Ribeirão Preto, 2014. Disponível em: [https://www.researchgate.net/publication/316172880\\_Post-transcriptional\\_control\\_involving\\_miRNAs-mRNAs\\_interaction\\_networks\\_during\\_osteoblast\\_differentiation\\_of\\_human\\_dental\\_pulp\\_stem\\_cells](https://www.researchgate.net/publication/316172880_Post-transcriptional_control_involving_miRNAs-mRNAs_interaction_networks_during_osteoblast_differentiation_of_human_dental_pulp_stem_cells). Acesso em: 20 out. 2024.
- DIAS, I. E. *et al.* Mesenchymal stem cells therapy in companion animals: useful for immune-mediated diseases? **BMC Veterinary Research**, v. 15, n. 358, 2019. Disponível em: <https://bmcvetres.biomedcentral.com/articles/10.1186/s12917-019-2087-2>. Acesso em: 3 out. 2024.
- DIETRICH, J.; OLIVEIRA, K. P. Cinomose canina: revisão de literatura. **Revista Ibero-Americana de Humanidades, Ciências e Educação**, v. 8, n. 10, 4540–4554, 2022. Disponível em: <https://doi.org/10.51891/rease.v8i10.7637>. Acesso em: 22 jul. 2024.
- DOWELL, K. G. *et al.* Novel Insights into Embryonic Stem Cell Self-Renewal Revealed Through Comparative Human and Mouse Systems Biology Networks. **Stem Cells**, v. 32, n. 5, p. 1161–1172, 2014. Disponível em: <https://www.ncbi.nlm.nih.gov/pmc/articles/PMC4404315/>. Acesso em: 30 ago. 2024.



FARBOUD, S. P. *et al.* Toward the latest advancements in cardiac regeneration using induced pluripotent stem cells (iPSCs) technology: approaches and challenges. **J Transl Med.**, v. 22, 2024. Disponível em: <https://www.ncbi.nlm.nih.gov/pmc/articles/PMC11342568/>. Acesso em: 31 ago. 2024.

HICKS, M.R.; PYLE, A. D. The emergence of the stem cell niche. **Trends in Cell Biology**, v. 33, n. 2, 2023. Disponível em: [https://www.cell.com/trends/cell-biology/fulltext/S0962-8924\(22\)00173-8?\\_returnURL=https%3A%2F%2Flinkinghub.elsevier.com%2Fretrieve%2Fpii%2FS0962892422001738%3Fshowall%3Dtrue](https://www.cell.com/trends/cell-biology/fulltext/S0962-8924(22)00173-8?_returnURL=https%3A%2F%2Flinkinghub.elsevier.com%2Fretrieve%2Fpii%2FS0962892422001738%3Fshowall%3Dtrue). Acesso em: 30 ago. 2024.

HUANG, Guanyi. *et al.* Molecular basis of embryonic stem cell self-renewal: from signaling pathways to pluripotency network. **Cell Mol Life Sci.**, v. 72, n. 9, p. 1741–1757, 2015. Disponível em: <https://www.ncbi.nlm.nih.gov/pmc/articles/PMC4809369/>. Acesso em: 28 ago. 2024.

KUMAR, V.; ABBAS, A. K.; ASTER, J. C. **Robbins & Cotran Patologia: bases patológicas das doenças.** São Paulo – SP; Rio de Janeiro – RJ: Elsevier Editora Ltda., 2016.

MACHADO, P. R. **Células-tronco no tratamento de animais com sequelas neurológicas ocasionada pela cinomose.** 25 p. (Trabalho de Conclusão de Curso de graduação em Medicina Veterinária) - Uniceplac, Gama – DF, 2019. Disponível em: <https://dspace.uniceplac.edu.br/handle/123456789/187>. Acesso em: 22 jul. 2024.

MESQUITA, N. F. I.; SOUZA, J. E.; LAGES, E. L. Uso de células-tronco no tratamento de sequelas neurológicas de cinomose: relato de caso. **Revista Científica Doctum Saúde**, v. 2, 2024. Disponível em: <https://revista.doctum.edu.br/index.php/Saude/article/view/621/563>. Acesso em: 31 ago. 2024.

MILTENYI BIOTEC. **Análise fácil e rápida da qualidade da amostra antes da análise genômica.** (2024, online). Disponível em: <https://www.miltenyibiotec.com/US-en/applications/by-technology/Cell-and-nuclei-preparation-for-genomics/sample-quality-control-prior-genomic-analysis.html>. Acesso em: 5 nov. 2024.

MÜLLER, D. C. M. *et al.* Técnicas e sítios de coleta de medula óssea em cães e gatos. **Ciência Rural**, v. 39, n. 7, p. 2243-2251, 2009. Disponível em: [https://www.researchgate.net/publication/250025757\\_Tecnicas\\_e\\_sitios\\_de\\_coleta\\_de\\_medula\\_ossea\\_em\\_caes\\_e\\_gatos](https://www.researchgate.net/publication/250025757_Tecnicas_e_sitios_de_coleta_de_medula_ossea_em_caes_e_gatos). Acesso em: 4 nov. 2024.

OLSSON, D. C. *et al.* Colheita de medula óssea em cães: modelo para obtenção da fração total de células mononucleares. **Ciência Rural**, v. 239, n. 1, p. 141-147, 2009. Disponível em: <https://www.scielo.br/j/cr/a/TNdKsfh7VQ6bvPzWhSXTpZj/>. Acesso em: 13 set. 2024.

PAIM, L. L.; COSTA, J. M. P.; CONSUL, P. M. Atualidades no uso de células-tronco para o tratamento de sequelas neurológicas decorrentes da cinomose canina. **PUBVET**, v. 16, n. 5, a1122, p. 1-4, maio 2022. Disponível em: <https://www.pubvet.com.br/uploads/937ef34a40b9899c2cdaeb315a4d53de.pdf>. Acesso em: 22 jul. 2024.

PICAZO, R. A. *et al.* Current Advances in Mesenchymal Stem Cell Therapies Applied to Wounds and Skin, Eye, and Neuromuscular Diseases in Companion Animals. **Animals**, v. 14, n. 9, 1363, 2024. Disponível em: <https://www.mdpi.com/2076-2615/14/9/1363>. Acesso em: 3 out. 2024.

PINHEIRO, A. O. *et al.* Controversial results of therapy with mesenchymal stem cells in the acute phase of canine distemper disease. **Genetics and Molecular Research**, v. 15, n. 2, gmr.15028310, 2016. Disponível em: <https://www.funpecrp.com.br/gmr/year2016/vol15-2/pdf/gmr8310.pdf>. Acesso em: 30 ago. 2024.

PIRES, A. C. C. **Avaliação da inibição de metaloproteinases da matriz como alvo terapêutico em neoplasias hematológicas.** Departamento de Ciências da Vida. Dissertação [Mestrado em Bioquímica]. Faculdade de Ciências e Tecnologia – Universidade de Coimbra. Coimbra, Portugal, 2014. Disponível em: <https://estudogeral.uc.pt/bitstream/10316/28068/1/Tese%20Ana%20Pires.pdf>. Acesso em: 21 out. 2024.

ROCHA, V. A. S. **Botulismo em cão: revisão de literatura e relato de caso.** Universidade Estadual Paulista “Júlio de Mesquita Filho”. 2024. Faculdade de Medicina Veterinária e Zootecnia. Disponível em: <https://repositorio.unesp.br/items/7d9f846d-5a97-42ac-81c1-b0578303f701>. Acesso em: 14 set. 2024.

RODRIGUES, C. M. *et al.* Medula óssea: por que, como e onde colher de cães e gatos? **Salão do**

**Conhecimento 2012.** Disponível em:

<https://publicacoeseventos.unijui.edu.br/index.php/salaoconhecimento/article/view/17078/15760>. Acesso em: 13 set. 2024.

RUZITTU, S.; WILLNOW, D.; SPAGNOLI, F. M. Direct Lineage Reprogramming: Harnessing Cell Plasticity between Liver and Pancreas. **Cold Spring Harb Perspect Biol.**, v. 12, n. 7, a035626, 2020. Disponível em: <https://www.ncbi.nlm.nih.gov/pmc/articles/PMC7328458/>. Acesso em: 29 ago. 2024.

SANTOS, A. L. *et al.* Tratamento com células-tronco mesenquimais de cães apresentando sequela neurológica decorrente da cinomose - Relato de caso. **BIOCELL**. Porto Seguro – BA, 2015. Disponível em: [https://www.researchgate.net/profile/Juliana-Georges-2/publication/275042326\\_Tratamento\\_com\\_celulas-tronco\\_mesenquimais\\_de\\_caes\\_apresentando\\_sequela\\_neurolgica\\_decorrente\\_da\\_cinomose\\_-\\_Relato\\_de\\_caso/links/553131d20cf20ea0a071a227/Tratamento-com-celulas-tronco-mesenquimais-de-caes-apresentando-sequela-neurolgica-decorrente-da-cinomose-Relato-de-caso](https://www.researchgate.net/profile/Juliana-Georges-2/publication/275042326_Tratamento_com_celulas-tronco_mesenquimais_de_caes_apresentando_sequela_neurolgica_decorrente_da_cinomose_-_Relato_de_caso/links/553131d20cf20ea0a071a227/Tratamento-com-celulas-tronco-mesenquimais-de-caes-apresentando-sequela-neurolgica-decorrente-da-cinomose-Relato-de-caso). Acesso em: 6 out. 2024.

SERIGANO, K. *et al.* Effect of cell number on mesenchymal stem cell transplantation in a canine disc degeneration model. **J. Orthop Res.**, v. 28, n. 10, p. 1267-75, 2010. Disponível em: <https://onlinelibrary.wiley.com/doi/10.1002/jor.21147>. Acesso em: 1 dez. 2024.

SILVA, A. P. **Cinomose canina e tratamento de sequelas neurológicas com células tronco.** Quarenta e quatro (44) p. Monografia (conclusão de graduação em Medicina Veterinária) - Centro Universitário do Sul de Minas, Varginha, 2021.

SILVA JUNIOR, F. C.; ODONGO, F. C. A.; DULLEY, F. L. Células-tronco hematopoéticas: utilidades e perspectivas. **Rev. Bras. Hematol. Hemoter.**, v. 31 (suppl 1), 2009. Disponível em: <https://www.scielo.br/j/rbhh/a/VhBFvBswYHfwwyb7nc8PJvD/?lang=pt#>. Acesso em: 29 ago. 2024.

VISCONDI, E. S. *et al.* Células-tronco em pequenos animais. **Enciclopédia Biosfera, Centro Científico Conhecer**, v. 9, n. 16, Goiânia, 2013. Disponível em: <http://www.conhecer.org.br/enciclop/2013a/agrarias/celulas-tronco.pdf>. Acesso em: 13 set. 2024.

YANARDAG, S.; PUGACHEVA, E. N. Primary Cilium Is Involved in Stem Cell Differentiation and Renewal through the Regulation of Multiple Signaling Pathways. **Cells**, v. 10, n. 6, p. 1428, 2021. Disponível em: <https://www.ncbi.nlm.nih.gov/pmc/articles/PMC8226522/>. Acesso em: 28 ago. 2024.